Heurtaux

Cancroïde

à Monsieur le Dr Le Gendre
Hommage respectueux
A. Heurtaux

4

FACULTÉ DE MÉDECINE DE PARIS.

THÈSE

POUR

LE DOCTORAT EN MÉDECINE,

Présentée et soutenue le 23 *juin* 1860,

Par Alfred HEURTAUX,

né à Nantes (Loire-Inférieure),

DOCTEUR EN MÉDECINE,

ancien Interne des Hôpitaux de Nantes,
Lauréat de l'École de Médecine de la même Ville,
Interne en Médecine et en Chirurgie des Hôpitaux et Hospices civils de Paris,
Lauréat des Hôpitaux de Paris (Médailles d'Argent, 1857 et 1859),
Lauréat de la Faculté de Médecine (grand Prix de l'École Pratique, Médaille d'Or, 1859),
Médaille de Bronze de l'Administration de l'Assistance publique,
Membre de la Société médicale d'Observation.

DU CANCROÏDE
EN GÉNÉRAL.

PARIS.

RIGNOUX, IMPRIMEUR DE LA FACULTÉ DE MÉDECINE,
rue Monsieur-le-Prince, 31.

1860

A MES PREMIERS MAITRES,

LES PROFESSEURS DE L'ÉCOLE DE MÉDECINE DE NANTES.

A M. LE Dr BOUCHER DE LA VILLE-JOSSY,

Médecin de l'hôpital Saint-Antoine.

Hommage de respectueuse affection.

A MES MAITRES DANS LES HOPITAUX DE PARIS :

M. CHASSAIGNAC,

Chirurgien de l'hôpital Lariboisière (1856) ;

M. OULMONT,

Médecin de l'hôpital Lariboisière (1857) ;

M. RICHET,

Chirurgien de l'hôpital Saint-Louis (1858) ;

M. MOREL-LAVALLÉE,

Chirurgien de l'hôpital Cochin (1858) ;

M. MICHON,

Chirurgien de l'hôpital de la Pitié (1859).

Permettez-moi, chers maîtres, de vous remercier ici de vos savantes leçons et du bienveillant intérêt que vous m'avez témoigné pendant le cours de mes études médicales.

AU Dr L.-V. MARCÉ,

Professeur agrégé à la Faculté de Médecine de Paris.

Témoignage d'amitié et de reconnaissance de son ancien élève.

Je remercie bien vivement M. Jamain de la bienveillance qu'il m'a constamment témoignée.

DU CANCROÏDE

EN GÉNÉRAL.

Serpendo penetrandoque usque ossa, corpus vorat.
(Celse.)

I.

Une bonne définition du cancer est une question si difficile à résoudre, que plusieurs pathologistes distingués sont restés silencieux sur ce point. Dans l'état actuel de la science, on peut regarder la maladie cancéreuse comme un état morbide, susceptible d'amener le développement de lésions dont l'histoire n'est peut-être pas encore achevée. Le cancroïde appartient au groupe des affections cancéreuses : des analogies évidentes le rapprochent des deux principaux types de cancers admis par Laënnec; des différences incontestables justifient sa description à titre d'affection distincte; mais je dois signaler dès à présent qu'on peut trouver dans ces analogies et ces différences des variétés nombreuses, qui tantôt ont pour effet d'augmenter les caractères différentiels du cancroïde et des tumeurs dites *cancéreuses*, et qui d'autres fois tendent à resserrer les liens de parenté qui les unissent.

S'il est difficile de définir la maladie cancéreuse, le cancroïde doit mettre dans un aussi grand embarras; laissant de côté la plupart des définitions qu'on en a données, je n'en citerai qu'une seule, parce qu'elle a été faite dans un sens plus large, et tient compte de la

malignité de cette affection : « Le cancroïde, dit M. Dupuy (thèse de Paris, 1855), est une affection caractérisée par l'altération de la formation épithéliale ou épidermique, altération susceptible d'entraîner tous les caractères cliniques de la malignité, c'est-à-dire extension, reproduction, généralisation, cachexie, mort. » Malheureusement cette définition n'est pas acceptable, car on peut y faire rentrer les tumeurs squirrheuses et encéphaloïdes, qui pour beaucoup d'anatomo-pathologistes modernes sont le résultat d'une altération de la formation épithéliale, opinion à laquelle je n'hésite pas à me ranger.

Je renonce à définir le cancroïde. Mais je n'en persiste pas moins à le regarder comme une affection qu'on doit séparer des autres productions cancéreuses; et si l'on ne trouve pas dans sa structure ou ses symptômes un signe essentiel et unique qui rende frappante la légitimité de la distinction que j'établis dès le début de ce travail, on peut découvrir dans son histoire un ensemble de caractères à l'aide desquels il est habituellement facile de le délimiter. C'est ce que je vais m'efforcer de faire ressortir, sans me dissimuler l'étendue et les difficultés de cette tâche.

II. HISTORIQUE.

Il est inutile de rappeler tout ce que les anciens chirurgiens confondaient sous le nom générique de *cancer;* ce terme, on le sait, a été longtemps appliqué aux maladies les plus dissemblables. La pathologie du cancroïde a dû se ressentir de cette fâcheuse confusion; aussi, bien que l'affection qui nous occupe ait été décrite par les anciens sous les noms de *noli me tangere, chancre malin, ulcère chancreux, ulcère rongeant*, il n'est pas rare de trouver dans les descriptions qui en ont été laissées des caractères qui appartiennent à des ulcères de nature toute différente, au lupus par exemple.

Ledran, l'un des premiers, le premier peut-être, a fort bien apprécié les analogies et les différences que l'observation clinique

permet d'établir entre le cancroïde et le véritable cancer ; il reconnaît que le *noli me tangere* du visage est bien souvent susceptible d'une guérison radicale, lorsqu'il a été largement opéré, et l'article qu'il consacre à son étude est suivi de propositions remarquables, pour l'époque à laquelle elles ont été formulées (*Mémoires de l'Académie de chirurgie*, t. III ; Paris, 1757).

Un peu plus tard, Richter (Gœttingen, 1786) arrivait à des résultats analogues.

Ces opinions passèrent dans l'esprit de la plupart des chirurgiens, comme on peut s'en convaincre en consultant un ouvrage qui nous donne une idée assez exacte de l'état de la science au commencement de ce siècle, je veux parler du *Dictionnaire des sciences médicales*. On y trouve sur l'ulcère cancéreux primitif (t. III, p. 561) un article où Bayle et Cayol arrivent à conclure que si les *noli me tangere* doivent être rattachés au cancer, ils forment un groupe bien distinct des autres maladies de même nature. Ces idées n'étaient pas précisément neuves, mais personne peut-être n'avait rapproché les faits qui pouvaient les appuyer ; elles devinrent populaires, et l'on proclama partout la moindre gravité des cancers de la peau, sans se rendre compte des causes de ces différences cliniques, car Laennec, dans sa classification des cancers, ne vit dans ceux des téguments rien de spécial, et tenta de les rattacher aux formes squirrheuse et encéphaloïde.

Les choses en étaient là, quand un élément nouveau vint se joindre à la question. Le microscope, qui jusque-là n'était guère qu'un instrument de curiosité, fut appliqué par Müller à l'étude des tissus pathologiques ; et malgré les nombreuses attaques dont il a été l'objet, on ne saurait méconnaître les services qu'il a rendus pour la détermination des produits morbides. Le travail de Müller, publié en 1838, fut le point de départ de nombreuses recherches ; mais les Allemands se préoccupèrent bien plus de l'existence de l'élément cellule, que des distinctions à établir entre les variétés des cellules.

M. le professeur Ecker, de Heidelberg, a le premier, en 1844, signalé une affection qu'il appelait *cancer bâtard, faux cancer* de la lèvre, et dans laquelle il ne voyait qu'une simple hypertrophie épidermique ou papillaire, bien distincte du vrai cancer, et susceptible de guérir radicalement par l'opération. Toutefois cet anatomo-pathologiste n'avait entrevu qu'un côté de la question, car il regardait comme cancer véritable le cancroïde parvenu à son état de complet développement.

C'est à M. Lebert que revient l'honneur d'avoir décrit avec exactitude la structure des *tumeurs épithéliales*, auxquelles plus tard il devait donner le nom de *cancroïdes*. Malheureusement, dans sa Physiologie pathologique, publiée en 1845, cet auteur séparait complétement les tumeurs épidermiques des autres productions cancéreuses; d'après lui, des différences anatomo-pathologiques essentielles existaient entre ces deux ordres de produits morbides, et rendaient compte des différences cliniques qui depuis longtemps avaient frappé les praticiens. Presque tous les anatomo-pathologistes adoptèrent ces opinions, entraînement bien naturel vers des idées qui s'accordaient si bien avec l'observation.

Depuis que sa physiologie pathologique a paru jusqu'en 1857, époque de sa dernière publication (1), M. Lebert a plusieurs fois fait connaître dans des mémoires le résultat de ses recherches sur le cancroïde (2); et s'il a modifié ses idées au sujet du pronostic de cette affection, il n'en persiste pas moins à la regarder comme distincte du cancer.

M. Mayor, initié à ces travaux, fit paraître, en 1846, une thèse où il tend à établir que le cancer de la peau revêt une forme spé-

---

(1) *Traité d'anatomie pathologique générale et spéciale.*

(2) *Mémoires de la Société de chirurgie*, t. II, p. 481. — *Traité des maladies cancéreuses;* Paris, 1851. — *Mémoires de la Société médicale d'Observation*, t. III, p. 180; 1856.

ciale, celle de tumeurs épidermiques. Cet auteur, de même que Von Barensprung, nie donc l'existence du vrai cancer de la peau, bien que ce dernier fût admis déjà par la clinique et le microscope; aussi cette opinion resta sans écho, et les idées de M. Lebert trouvèrent bientôt un nouvel appui dans les publications faites de différents côtés par plusieurs anatomo-pathologistes distingués.

Dans son ouvrage (1), M. Hughes Bennett, sans accepter d'une façon absolue la doctrine de M. Lebert, adopte le nom de *cancroïde*, mais en lui donnant une signification beaucoup trop vaste, puisqu'il l'applique à toutes les tumeurs qui peuvent accidentellement présenter quelqu'un des caractères du cancer : « Les formations fibreuses, cartilagineuses, graisseuses et tuberculeuses, dit-il, peuvent être prises pour du cancer par de bons anatomo-pathologistes, et sont par conséquent quelquefois des cancroïdes » (*loc. cit.*, p. 170).

C'est un peu plus tard, en 1852, que Hannover donnait à l'affection qui nous occupe le nom d'*épithélioma ;* il regardait cette production comme locale et sujette à récidiver sur place, comme il l'a vu plusieurs fois, mais sans déterminer d'infection générale et de cachexie (*Das Epithelioma ;* Lips., 1852).

En France, de nombreux témoignages s'élevaient en faveur de la distinction établie par M. Lebert ; toutefois quelques praticiens, tout en reconnaissant des différences entre le cancroïde et le cancer, ne voulaient pas consentir à séparer ces affections.

Dans un travail sur le cancer cutané (thèse de concours, 1848), mon excellent maître M. Michon, examinant la valeur des distinctions établies par les micrographes, n'hésite pas à regarder les tumeurs épithéliales comme de véritables cancers : « ..... Le clinicien, dit cet auteur, ne doit pas perdre de vue que les caractères empruntés à la marche, aux symptômes, aux indications thérapeu-

---

(1) *On cancerous and cancroid growths;* Édimbourg, 1849.

tiques, entrent en première ligne dans la détermination de la nature des maladies. Or ces tumeurs cancroïdes s'ulcèrent comme les tumeurs squirrheuses, se recouvrent de croûtes aussi bien qu'elles, n'offrent dans les symptômes locaux et les caractères physiques rien qui les différencie d'une manière tranchée; enfin elles récidivent et réclament le même traitement que le cancer. Je vois dans tout cela des raisons suffisantes pour les ranger dans la catégorie des cancers et les comprendre dans la description des squirrhes cutanés. » On peut donc prendre une bonne idée des symptômes du cancroïde dans la description que M. Michon donne du squirrhe de la peau.

De son côté, M. Velpeau, dès le début des recherches micrographiques, s'élevait avec force contre ceux qui voyaient dans le cancroïde une affection bénigne; et dans la célèbre discussion académique sur la nature et la curabilité du cancer, en 1854, le professeur de la Charité a reproduit la plupart des arguments qu'il avait déjà fait valoir en faveur de son opinion. La doctrine de ce professeur fut partagée par MM. J. Cloquet, Barth et quelques autres académiciens, et trouva même un appui parmi les micrographes, puisque MM. Bruch et Vogel, en Allemagne, M. Mandl, en France, n'hésitaient pas à ranger les cancroïdes dans la classe des cancers. Au moment de la discussion académique, M. Virchow, qui n'avait jamais admis la spécificité de la cellule cancéreuse, adressait à M. Velpeau trois faits de généralisation de tumeurs épithéliales. Ces observations ont été publiées dans la *Gazette médicale de Paris* (1855, page 208 et suiv.), et des pièces envoyées à l'appui sont conservées dans le musée Dupuytren. Déjà, en 1850, le professeur de Wurtzbourg avait payé son tribut au cancroïde en publiant un mémoire sur le cancroïde papillaire (Société phys.-méd. de Wurtzbourg, 4 mai 1850). Enfin M. Paget, dans son ouvrage sur les tumeurs, publié en 1853, consacre un long article à l'étude du cancer épithélial, et reconnaît entre le cancroïde et le cancer une différence de degré ou de malignité, mais non de nature.

Je termine cette courte note historique en rappelant que plusieurs points concernant la structure et l'histoire des cancroïdes ont été singulièrement élucidés, dans ces dernières années, par les recherches de M. Ch. Robin sur les hypertrophies glandulaires (*Gazette des hôpitaux*, 1852, p. 42) et par les articles que M. Verneuil a publiés dans les *Archives générales de médecine* sur l'hypertrophie des glandes sudoripares (5e sér., t. III et IV).

Je me borne à ces indications ; chemin faisant, j'aurai l'occasion de faire ressortir l'importance de ces travaux et de signaler un assez grand nombre d'autres recherches, dont je ne puis parler ici sans m'exposer à des répétitions.

III.

J'ai indiqué les principales dénominations sous lesquelles le cancroïde est décrit dans les anciens ouvrages de chirurgie ; elles doivent être abandonnées, parce qu'elles consacrent des erreurs, ou n'ont pas une signification assez précise pour qu'on puisse les accepter. Quelques chirurgiens s'entendent si peu sur leur valeur, que l'on trouve, dans un récent ouvrage de chirurgie (Samuel Cooper ; Londres, 1840), le lupus décrit sous le titre de *lupus, noli me tangere*, comme si ces deux termes étaient synonymes.

Le nom d'*ulcère rongeant*, employé quelquefois par les chirurgiens du dernier siècle, n'est pas mieux défini, puisque Hévin appelle ainsi : « tout ulcère malin et rebelle, qui gagne et s'étend par degrés et avec douleur, en détruisant de toutes parts les parties adjacentes, tant molles que dures ; » et plus loin, il ajoute : « Les ulcères rongeants sont le plus ordinairement cancéreux, véroliques ou scorbutiques » (*Pathologie*, p. 729 ; Paris, 1785). On a donc confondu sous ce nom les affections les plus diverses, en se fondant sur un seul caractère commun, la tendance ulcéreuse et la marche envahissante. J'ai fait cette citation, parce que de nos jours encore, en Angleterre, beaucoup de chirurgiens voient dans l'ulcère ron-

geant une affection spéciale qu'ils cherchent à différencier du cancroïde. Nous verrons plus loin s'il est possible d'adopter cette opinion.

Le mot *épithéliomã*, proposé par Hannover, a été d'abord accepté avec faveur, et pourtant il n'est pas irréprochable. Il donne l'idée d'une tumeur constituée, au moins en partie, par des éléments épithéliaux ; or, dans la cancroïde, la tumeur n'existe pas toujours, et d'autre part, on ne peut regarder comme de véritables cancroïdes les simples verrues, ou ces accumulations d'éléments épidermiques enkystés dans des membranes fibreuses, et qui peuvent, pendant toute la vie, conserver leur innocuité.

A ces dénominations, je préfère celle qui a été choisie par M. Lebert. Le mot *cancroïde*, outre qu'il ne préjuge point de la structure intime du tissu morbide, a un avantage réel ; il rappelle la parenté qui existe entre l'affection qui nous occupe et les tumeurs que de tout temps on a appelées *cancers*, sans confondre dans une même description ces deux manifestations d'une même diathèse. Ce mot n'est pas nouveau ; on sait qu'Alibert l'avait d'abord appliqué à la production que plus tard il décrivit sous le nom de *kéloïde ;* mais ce n'est pas cet auteur qui le premier l'a introduit dans la science, comme on le répète communément. On le trouve déjà à plusieurs reprises dans l'ouvrage de Peyrilhe (*Dissert. academ. de cancro ;* Paris, 1774), comme le prouve ce passage, où, parlant des « ulcères malins, vieux, caverneux, fistuleux, variqueux, vénériens, sordides, colliquatifs, » l'auteur ajoute que « la plupart de ces ulcères peuvent prendre un aspect cancéreux....., » et qu'il est « de la plus grande importance, tant pour le chirurgien que pour le malade, que la différence des *ulcères cancroïdes* et des cancers vrais soit connue » (*loc. cit.*, § 63). Comme on le voit, Peyrilhe veut parler ici de tout un groupe d'ulcères pouvant revêtir dans certaines conditions quelques-uns des caractères symptomatiques du cancer, mais il n'a pas spécialement en vue le *noli me tangere ;* car, dit-il, ces ulcères cancroïdes peuvent guérir par la méthode ordinaire, s'arrêter d'eux-

mêmes, et rentrer dans la classe des ulcères bénins, dont ils étaient sortis.

IV.

L'étude du cancroïde demande de nombreux matériaux. Bien que, dans les dernières années de mon internat, j'aie pu réunir 40 observations, la plupart recueillies par moi-même, quelques-unes communiquées par mes collègues, ce nombre est en réalité insuffisant pour se faire une idée exacte de cette affection.

M. Lebert, dans son *Anatomie pathologique,* où il résume en quelque sorte le résultat de ses recherches sur le cancroïde, dit que plusieurs de ses observations ont été prises à la Salpêtrière. C'est là une circonstance qui a dû influer sur les statistiques données par cet auteur ; et, pour ne citer qu'un exemple, on comprend pourquoi M. Lebert a pu regarder le cancroïde comme également commun dans les deux sexes, résultat qui est en contradiction flagrante avec ce qu'ont observé tous les autres praticiens.

M. Paget est tombé dans l'excès opposé ; pour lui, beaucoup de faits regardés comme des cancroïdes du visage doivent se rattacher à l'ulcère rongeant. Une autre cause d'erreur, c'est que le chirurgien anglais ne donne pas toujours à part les faits qui lui sont personnels ; il les réunit à ceux qu'il emprunte à MM. Lebert, Hannover, et à d'autres auteurs qu'il ne nomme pas ; et encore, des observations de M. Lebert, il a retranché, bien arbitrairement peut-être, quelques cas qui ne lui paraissent pas se rapporter au cancroïde.

Pour éviter autant que possible les erreurs dont sont entachées les statistiques de MM. Lebert et Paget, j'ai dû avoir recours à d'autres sources. Les *Bulletins de la Société anatomique,* et les autres recueils publiés en France, contiennent un grand nombre de faits où, sous des noms divers, il n'est pas difficile de reconnaître le cancroïde, bien qu'on n'y trouve pas constamment tous les détails désirables ;

ces faits, et un très-petit nombre d'autres, empruntés aux journaux anglais, m'ont donné un total de 210 observations, qui me paraissent bien se rattacher au sujet que je traite.

C'est le résultat de cette analyse, joint aux observations que j'ai recueillies, qui servira de base à ce travail; et afin d'éviter toute confusion, les petites statistiques fournies par mes observations personnelles seront données à part.

V. ANATOMIE ET PHYSIOLOGIE PATHOLOGIQUE.

Tous les tissus vasculaires de l'économie peuvent être atteints de cancroïdes primitifs ou secondaires. Les ganglions lymphatiques en fournissent de nombreux exemples, ce qu'on doit attribuer aux connexions qui les relient aux téguments; dans les viscères, les productions épithéliales ne sont pas très-rares; on peut enfin en rencontrer primitivement dans les os; mais, comme l'affection a son maximum de fréquence à la peau et aux orifices des muqueuses, comme dans ces régions on peut en suivre pas à pas les progrès, c'est là surtout qu'elle a été bien étudiée, et je prendrai comme type le cancroïde de la peau.

Les travaux récents qu'on a faits sur la structure de cette membrane ne laissent rien à désirer; je n'en parle donc pas, et me borne à rappeler qu'on y trouve, sous la couche épidermique, un corps papillaire qui repose sur un derme résistant, des glandes de deux espèces, des follicules pileux, et des vaisseaux et nerfs nombreux destinés à nourrir le tégument externe et à lui donner cette exquise sensibilité qu'on lui connaît.

Par la multiplicité des éléments qui entrent dans sa composition, la peau se prête donc bien à une étude à peu près complète du cancroïde. Cette étude, poussée depuis quelques années beaucoup plus loin qu'on ne l'avait fait autrefois, a démontré que si le cancroïde a souvent son point de départ dans les couches superficielles du tégu-

ment, il peut aussi reconnaître pour origine une lésion qui a débuté par les glandes sudoripares ou sébacées, par les follicules pileux, dans quelques cas enfin par hétérotopie plastique. La démonstration de cette vérité est toute moderne; à peine avait-elle été entrevue par Hannover, qui parle vaguement des altérations des follicules de la peau; ce sont MM. Robin, Verneuil, Remak, Virchow et Lebert, qui ont eu le mérite de démontrer ce que je viens d'annoncer. A côté de ce fait de première valeur, j'émettrai une proposition importante : quel que soit le point de départ du cancroïde, qu'il ait débuté par les papilles, par toute l'épaisseur du derme ou dans les glandes de la peau, la lésion tend à se généraliser, à envahir les tissus voisins, et il *peut* arriver un moment où il devient très-difficile de dire comment le mal a débuté.

Puisque, à mesure que ces diverses lésions primitives s'éloignent de leur début, elles tendent à se rapprocher d'un même type, en se bornant à étudier le cancroïde à son état de complet développement, on n'aurait souvent qu'une idée imparfaite de sa pathogénie. Dans quelques cas, il serait encore possible de se rendre compte de son origine, en examinant le tissu morbide sur ses limites mêmes, où la lésion se continue sous la forme anatomique qui en a marqué le début; mais il y a là des causes d'erreur manifestes, parce que, dans le cours de son évolution, le cancroïde se complique de lésions qui n'existaient pas d'abord.

Je commencerai par décrire les lésions primordiales, papillaire, dermique et glandulaires; j'y joindrai l'étude de l'hétérotopie plastique, et nous serons conduits par degrés à la connaissance du cancroïde complétement développé ou adulte, pour me servir d'une heureuse expression de M. Virchow. L'ordre que j'adopte me paraît le plus rationnel, parce qu'il expose moins que tout autre à des redites, et permet de concevoir avec exactitude comment le cancroïde naît, s'accroît et détruit les tissus.

1° Cancroïde papillaire.

Je ne prends pas ce mot dans son acception la plus large. Un cancroïde peut en effet débuter par les couches profondes et revêtir la forme papillaire au moment où il envahit le derme; mais ceci n'élucide en rien la question d'origine. Je désignerai sous le nom de *cancroïde papillaire* celui qui prend sa source dans la couche la plus superficielle de la peau, et s'accompagne dès le début d'une hypertrophie des papilles avec épaississement de leur gaîne épidermique. Cette forme a été bien étudiée, par M. Virchow, dans un mémoire que j'ai cité, et dont je dois la traduction à l'obligeance de mon ami le Dr Schloss.

Le siége de cette lésion me ferait un devoir de la placer en première ligne, quand bien même je n'aurais pas égard à son extrême fréquence; et cette fréquence est telle, que M. Virchow me paraît admettre que tout cancroïde qui se développe à la surface d'un tégument libre débute par une hypertrophie papillaire : c'est là du moins l'impression qui m'est restée de la lecture de son mémoire. Je ne crois pas le fait aussi général, comme je le dirai dans l'article suivant.

Au moment où cette forme de cancroïde débute, on trouve une simple hypertrophie papillaire qui n'a rien de caractéristique. Une préparation faite pour l'examen microscopique montre des papilles présentant encore leur apparence fibroïde, mais augmentées de volume et parcourues par des capillaires plus gros et plus nombreux qu'à l'état normal. En même temps que ces capillaires sont devenus plus larges et se sont multipliés, ils semblent avoir plus de longueur, car il n'est pas très-rare de les voir décrire des flexuosités à la surface de la papille. De son côté, l'épiderme participe à cette espèce d'exubérance : il forme des gaînes épaisses constituées par la superposition de nombreuses lamelles épithéliales.

Ainsi, hyperémie des papilles surtout vers leur base, hypertro-

phie de ces petits organes et épaississement de l'épiderme, tels sont les trois faits constitutifs de cette lésion. On peut remarquer qu'il n'y a rien là de caractéristique, et, comme l'a fait observer M. Virchow, on ne peut différencier ces productions ni de la simple tumeur papillaire, ni du condylome. J'ai plusieurs fois pu constater la vérité de cette assertion sur des papilles hypertrophiées prises sur les limites de certains cancroïdes ou à distance, et en particulier chez un malade que j'ai observé l'année dernière dans le service de M. Michon, et qui, outre un vaste cancroïde de la région parotidienne, présentait une *énorme* quantité de petits bouquets de papilles développés dans la région sus-hyoïdienne.

L'hypertrophie papillaire, avec épaississement considérable de la couche épidermique, n'est donc pas encore du cancroïde. Celui-ci, dit M. Virchow, consiste bien plus dans la formation, à l'intérieur des tissus malades et des organes, d'alvéoles, de cavités *macroscopiques* qui sont remplies de cellules épidermiques. Mais comment se forment ces cavités ? M. Virchow ne le dit pas positivement. A une époque antérieure, M. Küss avait déjà parlé de ces alvéoles (*Gaz. méd. de Strasbourg,* 1846, p. 109); il paraît même que le professeur de Strasbourg connaissait la disposition que les cellules épidermiques présentent dans la plupart des cancroïdes, comme le prouve le passage suivant, emprunté à la thèse de M. Dupuy (p. 16), et dont je n'ai pu trouver la source : « Le cancroïde des téguments montre souvent un arrangement particulier : c'est le groupement de ses éléments autour d'une quantité d'axes fictifs, d'où résulte l'aspect de cylindres, de filaments régnant dans la tumeur depuis la profondeur jusqu'à la surface. Dans le principe, les axes en question sont réels ; ce sont des prolongements vasculaires du derme, papilles naturelles hypertrophiées ou accidentelles ; plus tard, ces espèces de mandrins disparaissent par atrophie, sans que le groupement des éléments épidermiques cesse de se faire d'une manière régulière, comme si le filament vasculaire existait encore (le pli est pris, pour ainsi dire), et il nous est arrivé de trouver des gaînes de papilles greffées sur

des tissus qui certes, comme l'os, sont incapables de pousser des productions papillaires. »

Voici, je crois, comment on peut s'expliquer cette singulière disposition : les éléments épidermiques continuent de se grouper avec régularité, non parce que le pli est pris, comme le dit M. Küss, mais parce que l'espèce de mandrin dont il parle existe toujours. Au moment où l'hypertrophie papillaire passe à l'état de cancroïde véritable, alors que la couche épidermique superficielle a atteint son summum d'épaisseur, on voit la portion saillante de la papille s'atrophier à un point tel qu'elle n'est plus représentée que par un grêle filament fibroïde. En même temps, dans l'épaisseur de la papille et au voisinage de sa base, on voit paraître des noyaux d'épithélium, d'abord libres, mais qui s'entourent promptement d'une petite enveloppe cellulaire. Ces noyaux se multiplient, les cellules s'agrandissent, et ces éléments amènent graduellement l'atrophie du tissu propre de la papille, au point qu'il peut arriver que la substance papillaire soit remplacée par des éléments épidermiques qui en ont conservé plus ou moins exactement la forme.

Pendant que ce travail superficiel s'effectue, le derme lui-même est le siége d'une altération analogue. Dans les papilles, nous avons vu les petits noyaux apparaître de préférence à la base du cône papillaire, dans le point qui est le plus riche en vaisseaux et qui par conséquent jouit de la plus grande vitalité. Le dépôt de noyaux et de cellules ne reste pas limité aux papilles : il s'effectue encore autour du capillaire qui de la papille malade s'enfonce dans l'épaisseur du derme, l'épithélium s'y creuse graduellement une sorte de canal autour du vaisseau qui lui a donné naissance, finit même par atrophier ce vaisseau, et constitue le cylindre épidermique décrit par M. Küss. On s'explique dès lors ces prolongements qui s'enfoncent jusque dans les os; ils pénètrent à travers les canaux de Havers, considérablement élargis, parce qu'ils suivent le trajet même des capillaires.

Quant aux alvéoles qui naissent profondément, elles sont le ré-

sultat d'un mécanisme tout à fait analogue, et peuvent, au moins très-souvent, se relier par une trainée d'épithélium infiltré au point où la lésion a débuté. Seulement le dépôt épidermique n'a pas été régulier, et les alvéoles ne se sont faites que dans les points où le produit morbide a été assez abondant pour étouffer les éléments normaux du tissu.

Après ce qui vient d'être dit, je ne crois pas qu'on puisse admettre, avec M. Virchow, que le cancroïde soit caractérisé par l'existence d'alvéoles creusées au sein des tissus; entre cette lésion et la simple hypertrophie des papilles, il y a un état intermédiaire, constitué par l'infiltration d'éléments épithéliaux dans l'épaisseur même des tissus. Cette infiltration suffit pour caractériser le cancroïde; dans toutes les autres formes, nous la retrouverons, et elle aura toujours la même valeur.

2° Cancroïde dermique.

Le cancroïde dermique est celui dans lequel la lésion occupe d'emblée toute l'épaisseur du derme et ne s'accompagne point d'hypertrophie des papilles. Cette variété, qui correspond au cancroïde diffus de M. Lebert (*Anat. path.*), me paraît mériter une description spéciale; car, bien qu'elle s'accompagne ordinairement d'une hypertrophie partielle des papilles, elle peut exister à l'état d'isolement et suit une marche différente du cancroïde papillaire.

Quand on examine une pièce appartenant à cette variété de cancroïde, il est très-habituel de trouver dans l'épaisseur même du derme une infiltration épithéliale déjà avancée; de sorte qu'on serait tenté de croire que la lésion commence d'emblée par le dépôt d'éléments épidermiques dans l'épaisseur même du tissu. Il n'en est rien pourtant, et ici encore nous trouvons une période initiale bien distincte. J'ai eu l'occasion d'en observer un exemple très-évident à l'hôpital Saint-Antoine, pendant mon internat chez M. Richet. Une femme était entrée avec un vaste ulcère cancroïde de la jambe

droite. L'amputation, qui était la seule ressource, fut pratiquée au-dessous du genou, mais la malade succomba aux suites de l'opération. Pendant la vie, on avait découvert, à 10 centimètres au-dessus du genou droit, au côté interne, une petite plaque blanche, faisant au-dessus de la peau une saillie d'un demi-millimètre à peine, et qui avait une largeur de 8 millimètres sur 6. L'épiderme qui recouvrait cette plaque avait sa couleur naturelle et l'aspect lisse des parties voisines. A 4 ou 5 centimètres plus haut, il en existait trois ou quatre autres, moins larges et plus irrégulières, comme mamelonnées, de couleur naturelle. Interrogée sur ce qui était relatif à la principale de ces petites productions, la malade dit qu'elle l'avait remarquée depuis quelques mois et affirma qu'elle ressemblait tout à fait à celle qui avait été le point de départ de son ulcère. — Après la mort de la malade, j'ai étudié avec soin les plaques que je viens de signaler, et voici ce que j'ai noté dans mon observation : au niveau de tous ces points, l'épiderme se décolle avec la plus grande facilité, tandis que dans les parties voisines il a conservé son adhérence normale. Après avoir ainsi enlevé une épaisse couche d'épiderme, on trouve encore à la surface de la peau de petites lamelles très-peu adhérentes qu'on peut détacher avec la pointe d'une aiguille, et qui, examinées au microscope, montrent simplement des cellules épithéliales déformées et irrégulièrement enchevêtrées, et une grande quantité de globes épidermiques. Ces derniers ont de $0^{mm},05$ à $0^{mm},10$ et sont si nombreux, qu'ils se touchent, ou ne sont séparés que par des intervalles égaux à leur diamètre. Dans les couches d'épiderme plus superficielles, on trouve les mêmes éléments.

Le derme situé au niveau de cette altération est d'un tiers plus épais que celui des parties voisines. Il est d'un blanc mat qui tranche sur la couleur de la peau environnante. Tandis que le derme voisin offre une très-grande résistance quand on le saisit avec deux pinces pour le rompre et laisse sur les bords de la déchirure de nombreux tractus de fibres conjonctives hyalines (comme le démontre l'examen microscopique), la partie de derme altérée se

déchire nettement et offre une ténacité infiniment moindre. A l'examen microscopique, on trouve le tissu cutané malade transformé en une matière amorphe, très-granuleuse; les fibres du derme ont complétement disparu; la matière amorphe se laisse déchirer assez nettement; ce n'est que par exception qu'en certains points on trouve une apparence fibroïde sur les bords de la cassure (fig. 1). Cette gangue amorphe renferme un assez grand nombre de petites gouttelettes de graisse, mais il n'y a pas trace d'infiltration épithéliale. Le tissu sous-cutané n'est pas malade.

Si j'en juge par ce que je viens de décrire, on trouve dans la forme dermique, comme lésion primitive, un épaississement de la couche épidermique coïncidant avec une sorte d'hypertrophie du derme. Il est impossible de ne pas voir l'analogie qui existe entre ce fait et celui que nous avons indiqué au début du cancroïde papillaire. Un fait important à signaler, c'est cette altération de texture qui *précède* l'infiltration épithéliale et peut souvent se reconnaître, sans le secours du microscope, à la blancheur laiteuse du derme et à cette friabilité remarquable que j'ai signalée.

Habituellement la lésion du cancroïde dermique est beaucoup plus avancée : des éléments épithéliaux infiltrent la substance du derme; celui-ci est quelquefois converti complétement en matière amorphe; d'autres fois il contient encore quelques fibres conjonctives et surtout des fibres élastiques, ou enfin des cellules fusiformes qu'on doit regarder comme du tissu conjonctif embryonnaire.

Des alvéoles peuvent s'y montrer plus tard; elles se forment par le même mécanisme que les cavités profondes du cancroïde papillaire et, par conséquent, ne méritent pas de nous arrêter.

3° Cancroïde folliculaire.

Ce nom, proposé par M. Lebert (*Anat. pathol.*), doit être appliqué aux cancroïdes qui débutent par une lésion des follicules pileux et des glandes annexées aux téguments.

On a décrit sous le nom d'*hypertrophies glandulaires* des états anatomiques variables. M. Robin en reconnaît quatre espèces :

1° Tous les éléments de la glande ont augmenté de quantité à peu près également ;

2° Les culs-de-sac glandulaires ou les vésicules closes ont augmenté de volume, avec multiplication de l'épithélium ;

3° Les parois des culs-de-sac ont augmenté de largeur en devenant ou non fibroïdes, sans que les épithéliums aient été notablement modifiés ;

4° Plus fréquemment, les épithéliums glandulaires ont augmenté de quantité et de volume, distendu les culs-de-sac, et changé complétement la couleur, la consistance, etc., du tissu. Souvent ils finissent par déterminer l'atrophie des parois des culs-de-sac et de la totalité ou d'une partie des éléments interposés, moins le tissu élastique des conduits excréteurs.

Ces diverses lésions n'ont ni la même physionomie ni la même marche. La première et la troisième ne paraissent avoir rien de commun avec le cancroïde ; la deuxième devient déjà plus suspecte : c'est peut-être un état transitoire dont les conséquences seront graves. Mais on ne peut méconnaître la parenté qui existe entre la quatrième variété de ces hypertrophies glandulaires et les formations cancroïdes : nous trouvons encore cette exubérance d'éléments épithéliaux qui atrophient les tissus voisins et finissent par s'y infiltrer. Le résultat est toujours le même : nous allons en trouver la preuve dans l'étude de certaines lésions des glandes sudoripares ou sébacées et des follicules pileux.

A. *Glandes sudoripares.* Presque à la même époque, MM. Verneuil et Remak annonçaient que ces glandes étaient quelquefois le point de départ d'altérations qui pouvaient avoir toutes les conséquences du cancroïde. Mais c'est M. Verneuil surtout qui a bien étudié les lésions des glandes sudoripares dans un excellent article publié il y

a quelques années (*Observat. pour servir à l'histoire des tumeurs de la peau; Arch. gén. de méd.*, 5e série, t. III et IV).

Les parties malades se présentent sous des formes variables : tantôt c'est une petite tumeur isolée; d'autres fois on remarque plusieurs bosselures plus ou moins rapprochées ou même confondues par leurs bords de façon à prendre l'aspect d'un bourrelet saillant et onduleux. En pratiquant une coupe à ce niveau on peut voir déjà à l'œil nu une certaine quantité de petits corps vermiformes, situés dans l'épaisseur même de la peau ou immédiatement au-dessous, jaunâtres, friables, d'aspect caséeux, et qui donnent involontairement l'idée d'une altération glandulaire. Il ne faut pas se borner à un examen aussi superficiel, puisque le contenu des alvéoles du cancroïde affecte cette disposition régulière et vermiforme; aussi l'examen microscopique devient nécessaire pour compléter le diagnostic anatomique, et il est impossible de se méprendre sur la véritable signification des petits cylindres dont je viens de parler, lorsqu'on trouve dans la même pièce tous les intermédiaires possibles entre la glande sudoripare normale et celle qu'une altération avancée à rendue méconnaissable. C'est ce que M. Verneuil a pu faire un certain nombre de fois, depuis que son attention est attirée sur ce point de pathologie.

A mesure que l'hypergénèse épithéliale se produit à l'intérieur de la glande sudoripare, le tube qui constitue cette glande augmente de volume, ses parois s'amincissent et se laissent distendre en des points circonscrits, ce qui leur donne un aspect variqueux et bosselé. Ces bosselures, d'abord sessiles, s'allongent, prennent la forme de doigts de gant, elles se renflent à leur extrémité et semblent alors se rattacher au tube par un pédicule rétréci. Les diverticules développés autour du tube primitif sont quelquefois si multipliés, que la préparation offre l'aspect d'une glande en grappe, et, comme les glandes ainsi altérées sont d'une extrême friabilité, on a fréquemment sous les yeux des cylindres plus ou moins longs, courbés

en forme de crosse et chargés de bosselures, ou bien des appendices isolés sous forme de dés à coudre.

Le contenu de ces tubes et bosselures consiste en cellules épithéliales pavimenteuses, petites, très-serrées les unes contre les autres, et pourvues d'un noyau très-petit, ovoïde. Mais, comme le fait remarquer M. Verneuil, ce noyau est très-grand relativement à la cellule, « ce qui fait de cet épithélium pavimenteux le plus petit peut-être de ceux qui forment cette classe, et ce qui par conséquent lui donne des caractères très-spéciaux » (*loc. cit.*, t. IV, p. 462).

Un autre fait signalé encore par M. Verneuil, c'est l'arrangement particulier que présente cet épithélium. Dans l'état sain, les cellules qui tapissent les parois des glandes sudoripares sont disposées côte à côte, sans grande régularité; dans le cas qui nous occupe, au contraire, les cellules qui avoisinent la paroi ont toutes leur grand axe dirigé de telle sorte qu'il vient converger vers le centre de l'appendice digitiforme. Une fois le même auteur a vu de véritables globes épidermiques développés dans l'intérieur même des bosselures.

A côté de faits où il n'y avait qu'une simple hypertrophie glandulaire, M. Verneuil en rapporte deux autres où, avec cette lésion, coexistait une infiltration épithéliale des tissus voisins. Pour rendre compte de ces cas complexes en apparence, deux explications se présentent naturellement à l'esprit : ou bien par suite des progrès de l'hypergénèse épithéliale, les parois des glandes ont été détruites, et il y a eu de proche en proche envahissement des tissus voisins; ou bien la production d'épithélium s'est faite à la fois en deux points différents : dans les glandes et dans les tissus ambiants. Chacune de ces hypothèses a pour elle une somme de probabilités qui permet de l'accepter comme possible. Mais il importe de faire remarquer que la simple hypertrophie des glandes sudoripares ne constitue pas encore le cancroïde; cette dernière affection n'existe réellement que lorsqu'il y a infiltration épithéliale, quel qu'en soit le mécanisme.

Depuis la lecture du mémoire de M. Verneuil, je n'ai eu qu'une seule fois l'occasion d'observer une semblable hypertrophie des glandes sudoripares. Un homme de 59 ans, entré dans le service de M. Michon au commencement de cette année, portait depuis dix ans, à la partie supérieure de la joue gauche, un cancroïde non encore ulcéré. Cette affection avait débuté sous forme d'un petit bouton arrondi, qui occupait la région malaire, et donnait lieu à un peu de prurit.

Au moment où je vis le malade, la production, située immédiatement au-dessous de la paupière inférieure, avait une forme ovalaire; mais ses contours étaient irréguliers. Dans la moitié externe, les bords étaient élevés, bosselés, et d'une teinte rougeâtre sombre, tandis que la demi-circonférence interne, assez unie, ne présentait, de même que toute la surface, que de très-petites inégalités et un grand nombre de petites écailles épidermiques. Nulle part il n'y avait d'ulcération. Toute cette plaque de tissus malades glissait avec facilité sur les couches profondes, ce qui prouvait combien elle était superficielle. Le centre de la plaque et sa demi-circonférence interne étaient souples au toucher, tandis que le bord externe donnait au doigt la sensation d'un tissu ferme et comme élastique.

Prévenu par le mémoire que j'ai cité de l'apparence sous laquelle se présente, en clinique, l'hypertrophie des glandes sudoripares, je crus pouvoir admettre qu'il s'agissait de ce genre de lésion. L'examen de la pièce a confirmé l'exactitude de ce diagnostic, et sans rapporter tous les détails anatomo-pathologiques qui se rapprochent sensiblement de la description donnée plus haut, je dois indiquer ce qu'il y avait de plus essentiel. Les groupes de cellules, disposés sous forme de doigt de gant, existaient en très-grand nombre, et quelques-uns présentaient cette disposition régulière de l'épithélium que M. Verneuil a signalée; au centre de plusieurs d'entre eux, il semblait y avoir une cavité. Ils étaient généralement entourés d'une membrane propre, dont l'épaisseur avait de $0^{mm},002$ $0^{mm},003$; cette membrane avait donc subi un amincissement réel,

puisqu'à l'état normal, l'épaisseur des parois mesure de $0^{mm},004$ à $0^{mm},007$ d'épaisseur. Dans d'autres endroits, ces espèces de culs-de-sac étaient beaucoup plus surchargés d'épithélium, la membrane propre avait complétement disparu, et les cellules épithéliales qui les constituaient étaient un peu plus grandes qu'à l'état ordinaire (elles avaient jusqu'à $0^{mm},02$), tandis que dans les portions de glandes moins hypertrophiées, l'épithélium offrait des dimensions qui ne s'écartaient pas sensiblement de l'état normal. A l'hypergénèse épithéliale était donc venue se joindre, à une époque avancée, une sorte d'hypertrophie des éléments épithéliaux, s'il est permis d'employer cette expression, et cette double tendance avait amené l'amincissement, puis l'usure complète des parois de la glande.

Il y avait une autre lésion importante : la peau était malade en des parties qui, à un examen superficiel, auraient pu passer pour saines; son épiderme se détachait facilement sans qu'au microscope il présentât rien d'anomal; le derme était blanchâtre, très-friable, infiltré par un grand nombre de noyaux et de petites cellules d'épithélium, et son tissu, converti en matière amorphe, granuleuse, ne contenait plus d'éléments conjonctifs, mais seulement çà et là quelques fibres élastiques et des corps fusiformes. Le tissu sous-cutané, non moins malade, friable, était littéralement gorgé d'éléments épithéliaux analogues à ceux qui se trouvaient dans le derme.

Les papilles n'étaient point hypertrophiées; les glandes sébacées et les follicules pileux avaient disparu par atrophie; et ce qu'il y a de plus remarquable, c'est qu'au sein même des parties malades j'ai trouvé quelques glandes sudoripares qui, loin de participer au travail hypertrophique de leurs congénères, s'étaient atrophiées tout en conservant leur disposition habituelle (1).

---

(1) Voici les dimensions prises sur l'une d'elles : le corps de la glande a $0^{mm},10$ de diamètre; le canal glandulaire n'offre en général que $0^{mm},018$ de lar-

B. *Glandes sébacées.* Dans un article publié en 1852 dans la *Gazette des hôpitaux,* M. Robin fait remarquer que la forme d'hypertrophie glandulaire par hypergénèse épithéliale a pour effet l'atrophie de la paroi propre de ces organes et la production de cellules d'épithélium en dehors de la glande, dans le tissu ambiant. « Alors, dit l'habile micrographe, on a sous les yeux une des formes de tumeurs épithéliales ou cancroïdes, la plus grave même, celle que M. Lebert appelle dermo-épidermique et que j'appelle d'origine glandulaire. C'est, en effet, par hypertrophie des glandes sébacées de la face ou du cuir chevelu que commencent certaines des tumeurs épidermiques dont il est question. »

Le mécanisme et la marche de cette hypertrophie offrent tant d'analogies avec ce que j'ai dit des glandes sudoripares, que je me bornerai à quelques remarques.

Si j'en juge par mes observations personnelles, l'hypertrophie des glandes sébacées est fréquente dans le cancroïde, soit comme lésion primitive, soit plutôt comme élément accessoire. L'hypergénèse épithéliale, qui est encore le fait capital de ce genre de lésion, ne tarde pas à se révéler par une distension des vésicules de la glande, si bien que ces culs-de-sac tendent à revêtir la forme sphéroïdale au lieu de rester ovoïdes. Plus tard, la membrane d'enveloppe des utricules s'amincit, se laisse distendre, quelquefois des bosselures se développent à sa surface, et de tous ces phénomènes résulte une augmentation totale du volume de la glande qui finit souvent par acquérir un diamètre cinq ou six fois plus considérable. D'ordinaire il n'est pas difficile de rattacher cette lésion à sa véritable nature, car on peut retrouver le conduit excréteur, et le goulot de la plupart des glandes sébacées continue de donner passage au poil qui s'y trouve à l'état normal.

---

geur, et même sur quelques points, il ne dépasse pas $0^{mm},010$. Partout les tuniques ont leur apparence fibroïde et leur épaisseur normale. La lumière du conduit excréteur n'a pas plus de $0^{mm},003$ de largeur

Outre l'altération glandulaire, il peut y avoir infiltration de cellules épithéliales dans les tissus voisins, soit comme conséquence immédiate de la destruction complète des parois de la glande, ou bien parce que le même travail d'hypergénèse s'est effectué en d'autres points. C'est ce qui existait dans une observation que je vais rapporter et qui me paraît offrir de l'intérêt, parce que, à côté d'une hypertrophie très-évidente des glandes sébacées, on y trouve une autre lésion dont l'origine est discutable.

L... (François-Pierre), âgé de 60 ans, employé au Jardin des plantes, vient à la consultation de M. Michon, à la Pitié, le 23 avril 1859, pour se faire enlever une petite tumeur qui s'est développée au voisinage de la paupière inférieure droite.

Cet individu présente les attributs du tempérament sanguin, il paraît bien constitué et bien conservé pour son âge. A sa connaissance, jamais personne de sa famille n'a eu ni tumeur ni ulcère de mauvaise nature. Quant à lui, il a été atteint du charbon, il y a huit ans. Depuis fort longtemps, il est chargé, au Jardin des plantes, de la nourriture des carnassiers, et c'est dans ces conditions qu'il avait contracté la maladie. La tumeur charbonneuse, qui siégeait à la partie supérieure de la joue droite, a été incisée et cautérisée avec le fer rouge par M. Michon, dans le service duquel le malade avait été placé à cette époque.

Le tissu inodulaire qui s'est formé a amené une adhérence de la joue au maxilliaire supérieur au-dessous de l'os malaire, et la paupière inférieure s'est un peu renversée en dehors de telle sorte qu'elle montre la moitié de sa face oculaire.

A part cette maladie accidentelle, L.... n'a jamais eu aucune affection.

La petite tumeur qui existe actuellement s'est développée tout auprès de la cicatrice, vers le bord adhérent de la paupière inférieure et à sa partie moyenne. Elle a débuté il y a dix mois par un bouton qui était gros comme une lentille. Ce bouton était, presque dès le début, recouvert d'une petite croûte sèche que le malade arrachait de temps en temps et qui se reproduisait aussitôt. Quand la pellicule était enlevée, il s'écoulait souvent une ou deux gouttes de sang, jamais davantage. Le malade n'a jamais éprouvé de picotements, de démangeaisons, ni d'élancements. A plusieurs reprises il a touché sa petite tumeur avec le nitrate d'argent et appliqué une pommade au précipité blanc. Il est inutile de dire que cette médication n'a eu aucun avantage; la petite production s'est même accrue notablement.

Aujourd'hui elle offre 1 centimètre et demi de long sur 10 à 12 millimètres de

large ; elle forme au-dessus de la peau une saillie de 4 millimètres environ ; son grand diamètre est transversal. Comme elle a été, ces jours-ci, couverte de pommade au calomel, sa surface est lisse, humide, rosée, non recouverte de croûte.

La base de cette petite tumeur est notablement étranglée à tout son pourtour, de sorte qu'elle présente tout à fait la forme d'un champignon.

La consistance en est mollasse, ainsi que celle des parties voisines.

On ne sent aucun ganglion engorgé soit dans la région parotidienne, soit au-dessous de la mâchoire.

L'état général de L..... est excellent; sa santé n'a subi aucune atteinte depuis le début du mal.

Séance tenante, M. Michon enlève la petite tumeur avec le bistouri; pour cela, on la circonscrit par deux incisions semi-elliptiques faites au delà du pédicule, dans la peau qui paraît saine. La petite plaie est pansée à plat.

Examen anatomique.

Comme je l'ai dit plus haut, la tumeur a 1 centimètre de long, 10 à 12 millimètres de large, et 4 à 5 millimètres d'épaisseur; elle a une forme ovalaire, un peu aplatie, et elle est unie aux tissus voisins par un pédicule notablement rétréci.

A son sommet, il existe une surface ulcéreuse elliptique, parfaitement lisse, d'une couleur jaunâtre et rosée.

La peau qui vient des parties voisines, après s'être réfléchie sur le pédicule, recouvre les côtés de la tumeur, et se prolonge encore un peu sur sa face supérieure, sous la forme d'un liséré qui n'adhère point ou à peine à la tumeur même, disposition qui ne saurait mieux se comparer qu'à celle du gland recouvert par le prépuce.

Toute la masse de la tumeur est assez molle, bien moins consistante que la plupart des cancroïdes.

Sur une coupe verticale faite dans le sens de la longueur, voici ce qu'on observe à l'œil nu : la peau s'amincit graduellement de la périphérie vers le centre, et au voisinage de la partie ulcérée, elle est d'une minceur excessive.

La masse qui constitue la tumeur a la forme d'une petite amande; sa couleur, généralement d'un blanc jaunâtre, est variable en ses divers points, et donne à la petite production une apparence lobulée (voy. fig. 3). A l'œil nu, elle offre ainsi trois lobules sphéroïdaux bien distincts, un médian et deux latéraux, dont la couleur grisâtre, opaline et assez claire, tranche sur la teinte plus foncée du tissu intermédiaire; ce tissu, interposé entre les lobules, ne forme que des

cloisons minces au milieu de leur hauteur, plus épaisses en haut et en bas, ce qui tient à la forme même des lobules.

La tumeur ainsi constituée fait complétement saillie au-dessus des tissus voisins, de sorte qu'une section pratiquée au niveau du pédicule passerait immédiatement au-dessous des petites masses que j'ai signalées.

Le tissu cellulaire sous-jacent a conservé à peu de chose près son apparence habituelle, il n'est ni plus ni moins condensé qu'à l'état normal, seulement il paraît plus vasculaire, comme le dénote la teinte rose violacée qu'il présente.

Dans les couches les plus excentriques de ce tissu cellulaire, immédiatement au-dessous de la peau, depuis le pédicule de la tumeur jusqu'aux limites qui ont été tracées par le bistouri, on voit très-bien une grande quantité de petites masses arrondies, jaunâtres, qui donnent aussitôt l'idée de follicules sébacés distendus par leur produit de sécrétion, et, comme on le verra plus loin, l'examen microscopique a démontré qu'il s'agissait en effet de glandes sébacées hypertrophiées.

Voilà ce que montrait l'examen à l'œil nu ; j'ajouterai de suite que l'état lobulé de la tumeur n'était pas une simple apparence, car après l'action de l'acide chromique dilué, les lobules étaient beaucoup plus distincts, et s'énucléaient même très-facilement. Mais revenons sur les détails de structure de cette singulière tumeur, et, pour en finir immédiatement avec les couches dont l'étude est ici moins complexe, j'examinerai les diverses parties dans l'ordre suivant :

1° La peau ;

2° Le tissu cellulaire situé sous la peau et la tumeur ;

3° Les glandes sébacées, dont plus haut j'ai signalé la présence ;

4° La masse de la tumeur même.

1° *Peau.*

Épiderme. Dans le sillon qui sépare le champignon des parties voisines, on enlève avec un instrument mousse de petits grumeaux caséeux qui existent tout à fait à la surface et dans lesquels le microscope démontre :

1° De petites cellules ayant de $0^{mm},008$ à $0^{mm},010$; leurs noyaux ont $0^{mm},006$ en moyenne ; ces noyaux sont arrondis ou ovoïdes et pourvus d'un petit nucléole blanc ; les cellules sont ovoïdes ou un peu irrégulières de contour et assez épaisses.

2° A côté de ces petites cellules, il existe des lamelles épithéliales très-minces, dont le noyau est souvent peu évident, et qui ressemblent à celles de la surface de certaines muqueuses, la langue par exemple. Toutes ces cellules sont finement granuleuses.

3° Quelques cellules vésiculeuses, sphéroïdales, sans noyau apparent.

4° Enfin quelques petits globes épidermiques.

La couche épithéliale qui répond à la tumeur n'est pas épaissie, mais elle se détache facilement, et dans son épaisseur on trouve quelques globes épidermiques. Au delà du pédicule, l'épiderme est également moins adhérent qu'à l'état normal.

Derme. Dans la partie périphérique, au delà du pédicule, le derme se détache facilement des couches sous-jacentes; il est mince, d'une couleur blanche opaque, et très-friable. Au microscope, il présente une apparence amorphe, irrégulièrement fibroïde en quelques points; çà et là se trouvent, à l'état d'infiltration, des noyaux épithéliaux et de très-petites cellules épithéliales; ailleurs des gouttelettes huileuses, et partout de nombreuses granulations moléculaires; enfin on y trouve quelques corps fusiformes bien apparents après l'action de l'acide acétique.

Quant au derme qui recouvre la tumeur elle-même, il est encore plus friable et plus opaque que celui du voisinage; au microscope, il n'offre plus aucune trace ni de tissu conjonctif ordinaire, ni de fibres de tissu élastique: il est entièrement constitué par une masse amorphe granuleuse, infiltrée par un grand nombre de noyaux et de cellules épithéliales peu volumineuses. Les noyaux ont des dimensions qui varient de $0^{mm},006$ à $0^{mm},008$; les cellules, de forme ovoïde, ont un diamètre de $0^{mm},010$ à $0^{mm},012$.

Dans la portion périphérique, les glandes sébacées sont représentées par les petits corps jaunâtres que j'ai signalés au-dessous de la peau, et que nous étudierons plus loin. Au niveau de la tumeur même, rien de semblable ne se voit; je dirai comment je m'explique cette différence apparente de structure. Nulle part je n'ai trouvé de traces des glandes sudoripares.

2° *Tissu cellulaire.*

Ce tissu a subi des modifications profondes dans l'épaisseur d'un millimètre environ, qu'on l'examine au-dessous de la tumeur même ou au-dessous de la peau.

Dans l'étendue que je viens d'indiquer, on trouve une assez grande quantité de noyaux et de petites cellules d'épithélium, offrant les mêmes dimensions et les mêmes caractères que ceux qui existent dans l'épaisseur même du derme. Dans tous les points où cette infiltration est assez avancée, les fibrilles du tissu conjonctif ont disparu, et l'on trouve à leur place de la matière amorphe granuleuse, et quelques fibro-plastiques fusiformes.

Plus profondément, l'infiltration épithéliale diminue, et l'on finit par retrouver le tissu conjonctif avec ses caractères normaux.

2° *Glandes sébacées.*

J'ai déjà dit que sur une coupe verticale pratiquée sur la pièce, on remarquait, au-dessous de la peau qui avoisinait la tumeur, de petits grains jaunâtres, dont la couleur tranchait sur celle des éléments voisins. Ces grains paraissent, à l'œil nu, à peu près régulièrement arrondis, appliqués à la face profonde du derme, et sont comme rangés en série et régulièrement disposés côte à côte, depuis les limites de l'incision faite par le bistouri jusqu'au pédicule même de la petite tumeur.

Plusieurs de ces petites masses sont examinées au microscope, et l'on constate alors ce que l'on avait déjà soupçonné à l'œil nu; il s'agit réellement de glandes sébacées hypertrophiées. Le volume de ces petits corps est très-variable, car leur diamètre oscille entre $0^{mm},50$ et $2^{mm},5$; presque tous ont 2^{mm} de diamètre.

La plupart se présentent sous la forme de petites glandes en grappe, dont la disposition est très-régulière et élégante; quelques-unes sont moins compliquées et n'offrent que deux ou trois culs-de-sac ovoïdes, qui se réunissent en un conduit commun.

A toutes ces glandes est annexé un conduit excréteur, qu'on peut suivre aisément, et qui vient s'ouvrir à la face superficielle de la peau. Ce conduit a un diamètre qui oscille entre $0^{mm},30$ et $0^{mm},65$, et dans les plus petites glandes, il donne passage à un poil rudimentaire.

Les culs-de-sac glandulaires, qui ont une tendance générale à prendre la forme sphérique, ont des dimensions très-variables d'une glande à une autre ou dans le même organe. Ainsi ils ont depuis $0^{mm},10$ à $0^{mm},12$, jusqu'à $0^{mm},65$ ou $0^{mm},70$ de largeur. A ces culs-de-sac glandulaires, on distingue une membrane d'enveloppe, d'apparence fibroïde, ayant une épaisseur de $0^{mm},002$ à $0^{mm},0025$. Les cellules épithéliales qui y sont contenues ont presque toutes une tendance à la forme sphéroïdale, et ont en général $0^{mm},016$; mais quelques-unes ont de $0^{mm},020$ à $0^{mm},040$. Elles sont surchargées de graisse, et le noyau n'y est ordinairement plus apparent. Dans quelques-unes de ces cellules, la matière grasse a une couleur brune.

4° *Tissu de la tumeur.*

Au milieu de la tumeur même, on ne voit point de ces petits amas jaunâtres,

d'aspect caséeux, qui se rencontrent dans la plupart des épithéliomas. Lorsqu'on gratte la surface de la coupe avec le dos d'un scalpel, on en extrait un suc blanchâtre, transparent, contenant quelques petits grumeaux. Au microscope, on trouve dans ce suc :

1° Quelques noyaux libres, ayant de $0^{mm},006$ à $0^{mm},008$, sphériques ou ovoïdes, quelquefois à bords un peu irréguliers, peu granuleux, et contenant tous un petit nucléole blanc.

2° Des cellules dont les plus petites ont $0^{mm},008$ et qui, en général, varient de $0^{mm},016$ à $0^{mm},020$. Ces cellules ont des formes très-variables et souvent bizarres ; ainsi, tandis que quelques-unes se rapprochent de la forme sphéroïdale, les autres sont allongées, fusiformes, offrent un prolongement caudal très-long, ou présentent des contours tellement irréguliers qu'ils échappent à toute description. Ces cellules contiennent de fines granulations et quelquefois une très-grande quantité de gouttelettes huileuses. Elles sont pourvues d'un noyau analogue à ceux que j'ai décrits plus haut ; très-rarement elles en contiennent deux.

3° Enfin une petite quantité de matière amorphe.

Toutes les cellules que contient cette tumeur ont une épaisseur notable ; on ne trouve point de minces lamelles d'épithélium ni de globes épidermiques.

Tels sont les éléments que l'analyse de cette tumeur permet de reconnaître. Mais l'étude de la disposition générale du tissu morbide donne des résultats bien plus intéressants.

Lorsqu'une moitié de la pièce a macéré dans une solution étendue d'acide chromique, on en fait une coupe fine passant à peu près au milieu de la tumeur. Les trois lobules opalins que j'ai indiqués sont devenus beaucoup plus évidents : celui du milieu a 6 millimètres de largeur ; les deux autres, 5 millimètres dans leur plus grande dimension. En outre, on remarque sur la même tranche trois autres lobules beaucoup plus petits et plus superficiellement placés, qui n'étaient pas apparents avant l'action de l'acide chromique. Disons immédiatement que la tumeur a la même structure en tous ses points et que partout elle est constituée par des lobules analogues à ceux-ci.

Voici quelle est la composition de chaque lobule : avec le microscope, on voit des aréoles qui ont de $0^{mm},15$ à $0^{mm},48$ de largeur. Celles qui occupent le centre se rapprochent de la forme sphérique ; pourtant elles sont si rapprochées les unes des autres que la plupart ont une tendance à prendre la forme polygonale, par suite de la pression réciproque de leurs parois : mais elles paraissent indépendantes les unes des autres, sans aucune connexion. A mesure que l'on se rapproche de la périphérie du lobule, les aréoles s'aplatissent, et sur les limites elles deviennent très-minces (voy. fig. 4). Chacune d'elles est constituée par

une paroi fibroïde, peu épaisse, et contient dans son intérieur quelques noyaux et des cellules analogues à ceux que j'ai signalés dans le suc de la tumeur.

Le lobule entier est circonscrit lui-même par une paroi assez épaisse où l'on distingue de dedans en dehors : 1° une couche lamelleuse ; 2° une matière amorphe fibroïde contenant de fines granulations.

Il en résulte que cette enveloppe du lobule entoure les aréoles, comme la membrane de ces dernières enveloppe les éléments épithéliaux.

Enfin les différents lobules sont séparés les uns des autres par des zones concentriques très-élégantes de tissu conjonctif au milieu duquel on rencontre quelques éléments embryo-plastiques. Les lobules paraissent comme enkystés au milieu de ce tissu ; plusieurs s'énucléent avec facilité et ne présentent rien qui puisse révéler l'existence d'un ancien conduit excréteur.

Ma première pensée, en étudiant cette petite tumeur et les lobules qui la constituaient, fut qu'il s'agissait partout d'une hypertrophie des glandes sébacées, idée involontairement suscitée par l'existence de petites glandes déjà hypertrophiées au voisinage de la production principale. Dans cette hypothèse, chaque lobule représenterait une glande entière ou même un groupe de glandes, et l'aréole serait constituée par un cul-de-sac glandulaire.

Il y a de graves objections à faire à cette manière de voir : les lobules n'offraient rien qui pût se rapporter à un conduit excréteur, et d'autre part les aréoles qui constituaient ces lobules paraissaient indépendantes, ce qui est difficile à concilier avec l'opinion qui tendrait à les regarder comme des culs-de-sac glandulaires. Aussi, bien que cette tumeur s'éloigne notablement par sa structure de l'épithélioma enkysté ordinaire, il faudrait accepter pour cette production morbide l'explication de Vernher sur la genèse de l'athérome (voy. p. 38), si l'on ne connaissait les modifications profondes qui peuvent survenir dans l'appareil glandulaire lorsqu'il est frappé d'hypertrophie. Comme l'a fait remarquer M. Robin, les hypertrophies qui atteignent l'élément sécréteur amènent souvent l'atrophie de l'élément excréteur ; il en résulte que plus la masse morbide s'accroît, plus elle tend à s'isoler, et il arrive un moment où elle semble

enkystée et ne se rattache aux tissus voisins que par quelques prolongements celluleux très-délicats. On comprend dès lors pourquoi je persiste à expliquer l'apparence de cette tumeur par la lésion glandulaire; j'y suis d'autant plus porté que la peau qui la recouvrait ne présentait à sa face profonde aucun autre vestige de glandes sébacées.

C. *Follicules pileux.* L'induction permet de supposer que ces petits organes peuvent être le point de départ de la lésion. Plusieurs fois j'ai examiné les follicules pileux au voisinage des cancroïdes : souvent ils étaient sans altération, quelquefois on les trouvait atrophiés, jamais ils ne m'ont paru atteints d'hypertrophie.

M. Remak pourtant a vu dans une tumeur une multiplication extraordinaire et comme une végétation des follicules pileux, qui offraient chacun plusieurs prolongements creux (*Deutsche Klinik,* 1er semestre 1854). Il est probable que cette hypertrophie présente dans son développement et sa marche de grandes analogies avec ce que j'ai dit des hypertrophies glandulaires, mais, dans l'état actuel de la science, on ne peut en faire l'histoire.

4° Cancroïde par hétérotopie plastique.

L'hétérotopie plastique est une loi pathogénique générale que M. Lebert formule ainsi : « Beaucoup de tissus simples ou composés et des organes plus complexes même peuvent se former de toutes pièces dans des endroits du corps où à l'état normal on ne les rencontre point » (*Mém. de la Société de biologie,* 1re série, t. IV). Appliquant ces données à l'histoire du cancroïde, M. Lebert admet que cette affection peut être le résultat de la formation de cellules épithéliales dans un tissu qui n'en contient pas à l'état normal, et pour lui l'athérome reconnaît cette origine. Il s'en faut de beaucoup que cette opinion soit généralement adoptée; MM. Kölliker, Robin, et

quelques autres micrographes, regardent l'athérome comme une hypertrophie de follicules sébacés oblitérés; de leur côté, MM. Paget et Bruno, ayant des idées moins exclusives, pensent que quelques-unes de ces tumeurs peuvent être constituées par des follicules pileux oblitérés, tandis que d'autres fois ce seraient des productions complétement nouvelles.

Les idées de M. Lebert, partagées par M. Vernher, ont été défendues avec talent par ce dernier, dans un travail sur l'athéroma ou épithélioma enkysté (*Virchow Archiv*, 1855). M. Vernher regarde les athéromes comme de simples imitations pathologiques de follicules sébacés oblitérés, car leur contenu diffère de celui des follicules sébacés, et d'autre part leur structure et leur mode de développement sont différents.

D'après cet auteur, il se dépose un blastème amorphe au centre duquel se forment des cellules épithéliales en même temps que se développe autour d'elles une enveloppe fibreuse. De nouvelles cellules, déposées à la surface interne de la membrane fondamentale, repoussent vers le centre celles qui les ont précédées, pendant que la membrane fibreuse est refoulée par la pression excentrique du contenu. A une époque éloignée de leur formation, les cellules de ces tumeurs se déforment, perdent leur noyau, se remplissent souvent de granulations calcaires; les couches centrales ainsi calcifiées se ramollissent enfin, et forment une masse, d'abord pulvérulente, puis pultacée et liquide. Un argument des plus puissants pour Vernher, c'est qu'on ne trouve aucune trace de conduit excréteur, bien que les petits athéromes se rencontrent immédiatement sous la peau. Quand même un cordon fibreux les rattache à la peau, il ne s'ensuit pas nécessairement que ce soit un conduit oblitéré. Dans quelques cas enfin, et par les progrès de la tumeur, la peau et la surface du sac s'enflamment, contractent des adhérences, et une ouverture se forme de manière à simuler un conduit excréteur.

Puis comparant l'athérome aux épithéliomas, Vernher fait remarquer qu'il y a dans les deux cas développement successif d'éléments

épithéliaux qui ont de la tendance à se grouper en masses sphériques. La désagrégation ultérieure de ces productions épithéliales constitue une masse blanche et pultacée, formée surtout de cellules épithéliales épaisses et ratatinées, de lamelles de cholestérine, de masses amorphes de chaux et d'albumine. La différence consiste en ce que l'athérome est enveloppé d'un sac résistant. Aussi Vernher n'hésite pas à regarder l'athérome comme un épithélioma enkysté, et le range parmi les cancers épithéliaux.

Déjà, en 1850, M. Virchow (mém. cité) avait émis des idées analogues sur la nature de l'athérome : « Les alvéoles du cancroïde, sous le rapport de la structure, ne peuvent être distinguées du cholestéatome, et vraisemblablement celui-ci ne doit être considéré que comme une forme particulière de production cancroïde. »

S'il m'est permis d'émettre une opinion après de si grandes autorités, je dirai que je n'hésite pas à me ranger du côté de MM. Paget et Bruno qui voient dans l'épithélioma enkysté tantôt une production qui s'est développée de toutes pièces, d'autres fois l'hypertrophie d'une glande sébacée oblitérée. Cette double origine me paraît expliquer tous les faits d'une façon plus satisfaisante.

Quant à la question de nature, elle me paraît assez facile à résoudre. Considérant les alvéoles épithéliales comme le caractère essentiel du cancroïde, M. Virchow a été conséquent en acceptant le cholestéatome comme une forme particulière de cancroïde. Et pourtant, quelle distance n'y a-t-il pas au point de vue clinique entre cette petite tumeur et la grave affection à laquelle on veut la rattacher! Au point de vue anatomique, il n'y a qu'une seule différence entre ces deux lésions, et M. Vernher prend soin de nous la signaler lui-même : c'est que l'athérome est enveloppé d'un sac résistant. Si l'on est bien pénétré de ce que nous avons vu jusqu'ici, on sera porté à trouver dans l'athérome non un cancroïde, mais un simple épithélioma enkysté, une de ces lésions primordiales qui peuvent conduire au cancroïde, mais qui par elles-mêmes n'ont rien de caractéristique tant qu'elles n'ont pas entraîné l'infiltration épithéliale

des tissus voisins. Au début de l'athérome, en même temps que se fait l'accumulation de cellules épithéliales, la membrane d'enveloppe se renforce elle-même par l'addition de nouvelles couches fibroïdes. Il s'établit entre le contenant et le contenu une sorte de lutte dont l'issue ne saurait être prévue : si la tumeur reste à l'état d'épithélioma enkysté, elle est inoffensive et ne gêne que par son volume ou par son siége; mais il peut arriver que la membrane du kyste se laisse amincir, perde sa cohésion, que des éléments épithéliaux s'y infiltrent, et que, franchissant ses limites, l'épithélium se dépose jusque dans les tissus environnants. A partir de ce moment, la lésion caractéristique s'est produite, le cancroïde existe.

Comme on le voit, ce mode d'origine du cancroïde diffère essentiellement de ceux que nous avons étudiés auparavant. Dans les premières formes, il n'y avait pas production d'un tissu nouveau : il s'agissait d'un vice de nutrition en vertu duquel survenait une hypergénèse de l'épithélium en des points où il préexiste; ici, il y a formation nouvelle d'éléments épithéliaux, au milieu de tissus qui n'en contiennent pas normalement : mais je crois ce mode de début tout à fait exceptionnel.

Une fois, en 1857, j'ai eu l'occasion d'observer une coïncidence remarquable sur une tumeur du sein qui provenait du service de M. Cazalis et m'avait été remise par mon collègue et ami M. le Dr Sénac. La mamelle était le siége d'un squirrhe des mieux caractérisés; la peau qui la recouvrait, libre d'adhérence, présentait une foule de petits tubercules lenticulaires qu'on avait remarqués pendant la vie et qui n'étaient autre chose que des épithéliomas enkystés. Je transcris un passage de la note que j'ai remise à cette époque à M. Cazalis : « En incisant la peau au niveau de l'un des tubercules qu'elle présente, on voit que cette altération est constituée par une petite masse sphérique, enkystée dans l'épaisseur même du derme. Le contenu de ces kystes est d'une blancheur parfaite, opaque, et d'une consistance analogue à celle du caséum. En divisant cette masse avec précaution, on peut y reconnaître deux

couches : l'une, qui occupe le centre de la petite sphère, paraît formée de feuillets irrégulièrement plissés et aplatis les uns contre les autres : cette disposition est visible à l'œil nu. L'autre couche forme à la précédente une enveloppe complète facilement séparable dans toute son étendue : cette dernière représente donc une sphère creuse régulière. — En examinant au microscope cette production, on trouve au centre : 1° des cellules d'épithélium pavimenteux, aplaties, très-pâles, dont quelques-unes sont contournées sur elles-mêmes, et qui pour la plupart n'ont plus de noyau ; 2° des cellules épithéliales vésiculeuses, en bien plus grand nombre que les précédentes, également sans noyau ; 3° enfin quelques gouttelettes huileuses. — Dans la couche la plus extérieure du contenu on trouve les mêmes éléments, seulement la proportion est ici très-différente : ce sont les cellules aplaties qui dominent ; elles sont juxtaposées, superposées, et c'est ainsi qu'elles donnent à cette couche la forme qui la caractérise. La paroi est lisse, égale, et tapissée par de l'épithélium pavimenteux. »

J'ajoute que la structure de cette paroi était fibreuse, que nulle part on ne trouvait de traces d'un conduit excréteur, et que chacun de ces petits kystes avait une largeur qui variait de 1 à 3 millimètres.

Il y a de si grandes analogies entre les muqueuses et la peau, que les descriptions précédentes peuvent s'appliquer au cancroïde du tégument interne. A part quelques modifications qui tiennent aux différences de structure, et surtout à la nature des glandes annexées aux muqueuses, les lésions sont les mêmes, et vouloir y insister nous conduirait à des répétitions inévitables. On trouvera plus loin (p. 86) quelques détails sur une forme importante que revêt quelquefois le cancroïde du col utérin ; il s'agit de la variété désignée sous le nom de *végétations en choux-fleurs du col de la matrice.*

CANCROÏDE CONFIRMÉ OU ADULTE.

J'ai étudié isolément chacune des lésions qui constituent ce qu'on pourrait appeler le premier âge du cancroïde, étude qui avait été négligée par la plupart des auteurs. Cette analyse anatomo-pathologique était nécessaire ; mais il faut être prévenu que la lésion, même au début, n'est pas toujours aussi bien limitée que je l'ai admis pour la commodité de la description. On trouve quelques faits où l'hypergénèse épithéliale a une remarquable tendance à se généraliser ; elle se fait à la fois dans plusieurs organes, et les conséquences en sont d'autant plus rapides et funestes. Dans ces cas encore, le résultat est identique, l'infiltration et l'atrophie des tissus voisins se produisent, aussi il arrive souvent qu'on cherche en vain les glandes cutanées qui n'ont pas été le point de départ de la lésion ; il n'en reste plus de traces, elles ont disparu par atrophie.

Le cancroïde adulte est ce qu'on trouve décrit dans presque tous les auteurs qui se sont occupés de l'anatomie pathologique de cette affection.

La tumeur se présente rarement sous forme d'une petite masse bien circonscrite ; c'est plutôt une tuméfaction diffuse ou une ulcération à base indurée, qui souvent s'étend beaucoup plus en largeur que dans les couches profondes.

La consistance du tissu malade est d'habitude ferme, élastique, et comme fibreuse.

A l'extérieur, le produit morbide offre une couleur qui n'a rien de fixe; quelquefois blanchâtre, il a plus souvent une teinte rouge sombre, due au développement des capillaires superficiels. Si l'un des points de sa surface est ulcéré, on y trouve habituellement une croûte brune ou jaunâtre, qui renferme des écailles d'épiderme, du pus desséché, de la matière sébacée, du sang, quelquefois des vibrions ou des moisissures. Ces croûtes peuvent acquérir une épaisseur telle qu'on les a confondues avec de véritables cornes ; elles

sont pourtant bien différentes, comme M. Lebert l'a fait observer, et s'en distinguent par l'absence de tout tassement dense, régulier et horizontal, des éléments épithéliaux (*Traité des maladies cancéreuses*, p. 618).

La surface qu'on découvre après avoir enlevé les croûtes dont je viens de parler présente ordinairement des éminences papilliformes, qui n'ont pas toujours la même origine : si la maladie n'est pas très-avancée, il s'agit de véritables papilles hypertrophiées ; mais, lorsque l'ulcère a gagné les couches profondes, les papilles normales sont depuis longtemps détruites, elles se reproduisent alors en vertu de tendances à des formations analogues aux tissus des bords de l'ulcère.

Divisé avec le scalpel, le tissu malade crie souvent quand on le coupe, comme le tissu squirrheux ; d'autres fois il ne présente pas ce caractère. Dans le premier cas, la surface de section est dense, sèche, comme fibreuse, blanche, et ne fournit au grattage qu'une quantité insignifiante de suc ; dans l'autre, on trouve un parenchyme opalin, gris blanchâtre, mollasse, parcouru çà et là par de petits vaisseaux. La structure, dans les deux cas, n'est pas identique ; le cancroïde très-dense est constitué par de nombreux tractus fibreux, qui interceptent des espaces irréguliers, polygonaux, remplis d'une substance plus opaque ; le second type tend à prendre l'apparence lobulée, et paraît plus vasculaire.

Dans les deux variétés, en examinant avec soin la surface de section, on remarque habituellement, mais non toujours, de petits grains arrondis ou allongés, vermiformes, d'un blanc jaunâtre, et qui peuvent atteindre le volume d'une tête d'épingle. Ces petits corps, qu'on peut extraire de leur cavité avec la pointe du scalpel, et qui se réduisent en pulpe à la plus légère pression, se dissocient dans l'eau sous forme de lamelles, sans se mélanger intimement avec ce liquide. Ils ont une signification variable : tantôt ce sont des débris de glandes malades, plus souvent peut-être on doit les regarder comme le contenu des alvéoles du cancroïde. En pressant la tu-

meur, il n'est pas difficile d'en faire sortir d'autres qu'on n'apercevait pas d'abord, sous forme de petits vers qui ont la même origine et la même composition. D'après M. Virchow, les vaisseaux lymphatiques ne seraient pas étrangers à la production de ces petits cylindres, qu'il désigne sous le nom de *vermiothes cancroïdes,* et qui sont constitués par des cellules épithéliales régulièrement disposées côte à côte ; la pression aurait pour effet de les chasser hors de la cavité du vaisseau où ils se sont développés.

Quand on gratte avec le tranchant du scalpel la surface coupée, on ne peut extraire de la tumeur qu'une très-petite quantité de suc. Ce liquide, en général transparent, entraîne quelques débris caséiformes , qui sont de même nature que les petits grains jaunâtres disséminés au milieu de la tumeur. Le microscope y fait découvrir des éléments variés ; je m'occuperai d'abord de ceux qui en font la base, je veux parler de l'épithélium.

On peut trouver dans les cancroïdes les épithéliums nucléaire, sphérique, pavimenteux et prismatique , par conséquent les quatre variétés qu'on décrit à l'état normal ; mais la dernière est beaucoup plus rare, pour deux raisons : c'est que le cancroïde atteint de préférence des régions où l'épithélium prismatique n'existe pas, et d'autre part parce que cette affection a une tendance évidente à faire prendre à l'épithélium cylindrique la forme pavimenteuse. Il en résulte que presque toujours le suc du cancroïde ne contient que les trois premières espèces que j'ai citées.

M. Remak a voulu établir que toutes les cellules nouvelles, soit à l'état normal , soit à l'état pathologique , dérivent de cellules déjà existantes par division du noyau, et il avance qu'il a toujours trouvé les noyaux entourés d'une enveloppe cellulaire. Malgré les assertions de ce micrographe , on doit admettre que l'existence des noyaux libres est très-fréquente ; bien souvent il est impossible de trouver à ces noyaux la moindre trace de cellule, et le mode de génération épithéliale admis par le micrographe allemand ne peut rendre compte de certains détails de développement.

Ces noyaux, cellules sphériques et pavimenteuses, qu'on trouve à la fois dans la plupart des cancroïdes, représentent plusieurs âges des mêmes éléments; quelquefois ils ne diffèrent pas de ce qu'ils sont à l'état physiologique, à tel point que, si l'on ne tenait compte de la *position* qu'ils occupent, on ne pourrait soupçonner rien d'anormal; d'autres fois au contraire l'épithélium a subi des modifications plus ou moins profondes, qui portent sur la forme, les dimensions et les rapports réciproques de ses éléments.

Les noyaux ont un volume plus considérable ; leurs contours sont irréguliers et comme déchiquetés; on y voit un nucléole plus gros et plus brillant qu'à l'état normal.

Les cellules épithéliales se sont modifiées dans le même sens, c'est-à-dire qu'elles sont agrandies et difformes. On y trouve quelquefois des excavations, ou d'autres cellules plus jeunes y sont incluses et donnent l'idée d'une multiplication endogène. Parmi les cellules qui sont arrivées à l'état de lamelles épithéliales, lamelles qui n'existent pas dans tous les cancroïdes, il y en a qui ont perdu leur noyau, présentent des prolongements bizarres, ou bien sont tellement contournées et ratatinées, que quelques-unes ne pourraient être facilement rattachées à leur véritable nature, si l'on n'avait sous les yeux tous les degrés de ces transformations singulières.

L'espèce d'hypertrophie que je viens de signaler dans les éléments épithéliaux peut exister encore à un plus haut degré. On trouve alors des cellules qui acquièrent des dimensions considérables. Les noyaux prennent un volume exceptionnel; leurs nucléoles, très-gros et brillants, ont une teinte jaune; les cellules, au lieu de contenir un seul ou tout au plus deux noyaux, en renferment quelquefois un plus grand nombre, et l'on arrive graduellement à cette forme d'élément anatomo-pathologique qui a joué un grand rôle sous le nom de *cellule cancéreuse*.

Il est très-fréquent de trouver dans les cancroïdes types des éléments analogues à ceux que je viens d'indiquer. Ce fait, signalé

par plusieurs micrographes, n'avait pas échappé à M. Lebert, qui dit dans son anatomie pathologique : « On trouve bien parfois des noyaux volumineux à grands nucléoles, dans certaines tumeurs épidermiques, mais ce sont des exceptions. » Il est très-certain que, dans les cas habituels, la proportion relative de ces éléments volumineux est peu considérable. Ce fait est vrai, surtout lorsqu'on prend en considération les cancroïdes superficiels; mais chose remarquable, il semble que plus la lésion devient profonde, plus l'épithélium tend à s'éloigner de son type primitif : et l'on trouve certains cancroïdes où la porportion des éléments ainsi modifiés est si considérable, qu'il deviendrait très-difficile de se prononcer sur la nature de la lésion, si l'on croyait à la spécificité de la cellule cancéreuse. C'est là qu'on doit trouver la cause des divergences qui ont existé au sujet d'une même tumeur, entre des anatomo-pathologistes également habiles.

De pareils faits ne pouvaient échapper à un observateur aussi consciencieux que M. Lebert, et l'on trouve dans le mémoire que cet auteur a présenté à la Société de chirurgie, sur le cancer et le cancroïde de la peau, un passage remarquable : « Deux fois..... nous avons observé des *tumeurs mixtes, cancéreuses et épidermiques;* la superficie offrait un développement insolite de la couche épidermique et papillaire, tandis que le cancer siégeait plutôt dans le derme proprement dit » (*Mémoires de la Société de chirurgie,* t. II, p. 493).

Je n'ai jamais trouvé cette modification des cellules épithéliales à un plus haut degré que chez une malade à laquelle j'ai déjà fait allusion à propos du cancroïde dermique. L'affection, située à la jambe, avait débuté sept ans auparavant par un simple squame épidermique, et avait suivi la marche du cancroïde; il n'y avait pas d'engorgement ganglionnaire; l'état général était assez satisfaisant. On se rappelle peut-être que M. Richet fit l'amputation de la jambe. L'examen de la pièce me fournit des résultats assez curieux : tandis que les couches superficielles avaient une structure qui se rappro-

chait beaucoup de celle des cancroïdes ordinaires, on trouvait dans les couches profondes des éléments qui avaient des dimensions vraiment exceptionnelles. Quelques noyaux libres avaient de $0^{mm},02$ à $0^{mm},04$ de largeur ; ces noyaux, parfaitement arrondis, avaient un double contour très-marqué d'une couleur jaune de chrome. Dans chacun d'eux, on remarquait de 1 à 3 nucléoles, dont le diamètre n'avait pas moins de $0^{mm},005$ à $0^{mm},006$, et qui étaient brillants, jaunes comme le contour des noyaux. Avec ces noyaux, existaient des cellules ayant jusqu'à $0^{mm},08$ à $0^{mm},10$, arrondies ou ovoïdes, et qui contenaient de 1 à 4 noyaux semblables à ceux que je viens de décrire. Ces dimensions seraient colossales, même pour une tumeur encéphaloïde ; elles ont pourtant été prises avec le plus grand soin, et sont parfaitement exactes.

Il faut savoir qu'on peut, par exception, rencontrer ces éléments dans des productions morbides qui ont suivi la marche du cancroïde et doivent se rattacher à cette affection.

Dans la plupart des tumeurs que nous étudions, on trouve çà et là des cellules épithéliales agglomérées sous forme de petites masses qu'on peut rapporter à deux types : ce sont les *vermiothes cancroïdes* et les *globes épidermiques*. Les premiers ayant été déjà signalés, il me reste à dire ce qu'on entend par globes épidermiques. C'est M. Lebert qui le premier en a fait mention, et l'on ne saurait rien changer à la description qu'il en a donnée : « Ces globes, ovoïdes ou sphériques, ne sont composés que d'un véritable tassement concentrique de feuillets épidermiques, qui, dans la partie périphérique surtout, sont si étroitement juxtaposés, que ces globes en prennent un aspect tout à fait fibreux ; et ce n'est que vers le centre, et plus généralement lorsqu'on ajoute de l'acide acétique, que l'on y reconnaît les cellules propres de l'épiderme. Les dimensions de ces globes varient entre $0^{mm},05$ et $0^{mm},10$ et au delà. » Il convient d'ajouter que ces corps ne sont pas caractéristiques du cancroïde, car ils peuvent manquer, et d'autre part on en trouve à la surface

des condylomes et dans les plis que forment certaines muqueuses, celles de l'œsophage et du rectum par exemple.

Outre l'épithélium, on peut trouver dans le suc extrait des cancroïdes des *éléments accessoires* qui ont été arrachés à la trame du tissu, ou qui se trouvaient dans ses aréoles, mélangés aux éléments anatomiques que je viens de décrire. Ils n'ont qu'une importance secondaire, aussi je me borne à les énumérer. Ce sont :

1° Des cytoblastions, petits éléments qui se trouvent à l'état de noyaux et de cellules, que M. Robin a découverts à l'état normal dans un certain nombre de tissus, et qu'il a retrouvés dans un grand nombre de produits pathologiques.

2° Des éléments embryo-plastiques, à l'état de noyaux et de cellules ovoïdes ou fusiformes. Ces corps sont, comme on le sait, très-répandus; on doit les regarder comme du tissu conjonctif embryonnaire concourant à la constitution de la trame de la tumeur.

3° Des fibres hyalines de tissu conjonctif. On n'en trouve habituellement qu'une petite quantité, souvent même pas du tout, car un des premiers effets du cancroïde est d'opérer la destruction de ce tissu.

4° Des fibres de tissu élastique. Cet élément résiste beaucoup mieux que le précédent; il est rare que le cancroïde l'ait complétement fait disparaître.

5° De la matière amorphe, souvent très-abondante, qui sert de gangue aux cellules épithéliales et paraît remplacer les éléments primitifs du tissu.

6° Souvent des cristaux de cholestérine.

7° Enfin une quantité variable de gouttelettes huileuses qui nagent à l'état de liberté au milieu du liquide de la préparation, ou sont engagées dans la matière amorphe ou dans les autres éléments de la tumeur, surtout dans les cellules épithéliales. Lorsque les gouttes de graisse sont abondantes, elles peuvent donner au suc du cancroïde un aspect lactescent qui le rapproche de celui qu'on ob-

tient en grattant la surface d'une tumeur squirrheuse ou encéphaloïde et qu'on a appelé *suc cancéreux*.

Exceptionnellement j'ai trouvé des cristaux d'hæmatoïdine. Ils sont très-rares dans le cancroïde, ce qu'on doit attribuer au peu de développement du système vasculaire dans ce genre de production. En effet, bien que les vaisseaux du cancroïde n'aient pas été, je crois, l'objet de recherches spéciales, on peut admettre, d'après l'aspect du tissu, qu'ils y sont peu développés et peu nombreux. Au point de vue de la vascularisation, le cancroïde semble tenir le milieu entre le squirrhe et l'encéphaloïde, mais se rapproche beaucoup plus du squirrhe. L'examen microscopique vient confirmer ce détail de structure : les vaisseaux sont tous de la nature des capillaires, comme ceux des tumeurs cancéreuses; mais leur calibre, considérable lorsqu'ils doivent nourrir des papilles hypertrophiées, ne tarde pas à se réduire lorsque ces papilles tendent à disparaître, et ces vaisseaux finissent même par s'atrophier par un mécanisme que j'aurai l'occasion de signaler plus loin.

La longue liste des éléments du cancroïde suffit pour faire comprendre les modifications survenues dans la région malade. Lorsque sur une coupe on cherche à se rendre compte de ce que sont devenus les tissus normaux, on n'en trouve plus de traces, du moins dans les parties centrales ; cependant quelques organes, les muscles par exemple, résistent longtemps à la destruction, et j'ai trouvé presque au centre de certaines tumeurs des ilots de tissu musculaire encore bien reconnaissable.

A mesure qu'on s'approche des limites de la lésion, on voit les différentes couches anatomiques reparaître. Cette limite n'est pas régulière : çà et là le tissu pathologique s'enfonce sous forme de traînées blanches ou jaunâtres, espèces de rayons qui vont porter au loin le germe du mal, et sont de la plus haute importance dans la question de récidive. Les limites de l'altération sont donc représen-

tées habituellement par une ligne très-inégale, qui donne la mesure du degré de résistance opposé par les organes à l'action destructive du cancroïde. C'est un point qui mérite d'être étudié, parce qu'il montre comment chaque tissu est envahi ; il offre surtout un véritable intérêt pratique, car il rend évident un fait qui paraît ignoré de quelques chirurgiens et qu'il est essentiel de connaître. J'examinerai les limites du cancroïde, successivement sur les *bords* et dans les *couches profondes*.

Ce que j'ai dit de l'origine du mal simplifiera beaucoup l'étude des lésions cutanées qu'on trouve au voisinage de la tumeur, et pour la plupart d'entre elles je me bornerai à une simple mention.

D'ordinaire il y existe une hypertrophie des papilles, alors même qu'au début la lésion avait frappé d'autres éléments ; souvent les glandes sébacées sont hypertrophiées, et se montrent sous forme de petits grains jaunâtres d'autant plus volumineux qu'on se rapproche davantage du tissu morbide ; les glandes sudoripares sont plus généralement atrophiées, à moins qu'elles n'aient été le point de départ de la lésion. Quant aux follicules pileux, je les ai trouvés intacts presque au milieu du tissu morbide, ou bien ils avaient subi un certain degré d'atrophie, ainsi que le poil auquel ils donnaient naissance. Je ne m'arrêterai que sur le derme et sa couche épidermique, dont les altérations sont importantes.

L'épiderme offre presque toujours un épaississement notable, et présente des squames blanches ou jaunâtres qui s'étendent plus ou moins loin de l'ulcère. Si l'on vient à saisir avec une pince cet épiderme altéré, on trouve qu'il se détache facilement, et cette faible adhérence se prolonge quelquefois assez loin des points occupés par les squames. Alors même qu'il n'existe pas d'écailles épidermiques, on peut encore décoller l'épiderme, comme si l'on avait fait macérer la peau pendant plusieurs jours. On pourrait croire qu'il s'agit là d'une lésion insignifiante dont on ne doit guère se préoccuper pour l'avenir du malade : eh bien, ce trouble de la sécrétion épidermique correspond à une altération du derme, et si le bistouri

du chirurgien ne franchit pas ces limites, le malade est voué à une récidive certaine.

Voici en quoi consiste la lésion dermique : si l'on examine avec soin un malade atteint de cancroïde, on remarque autour de l'ulcère une teinte rougeâtre sombre qui se perd graduellement dans les parties saines, et au milieu de laquelle on peut souvent apercevoir de petits vaisseaux sinueux; c'est un état de vascularisation très-prononcée du derme produit par la dilatation des capillaires normaux, et peut-être par la formation de vaisseaux nouveaux, mais dont l'étendue n'est pas en rapport avec celle de la lésion. Lorsque le malade a été opéré et qu'on examine la pièce, on trouve dans le derme des modifications profondes : il est généralement épaissi, d'une *blancheur opaque* qui contraste avec la teinte grisâtre et opaline des parties saines; il est d'une *friabilité* remarquable; en un mot, il offre tout à fait les caractères que nous avons assignés au cancroïde dermique. Cette altération n'est pas limitée à une zone circonscrite, elle s'étend très-loin, beaucoup plus qu'on n'aurait pu le supposer après un examen superficiel, à tel point que dans certains cancroïdes, le diamètre réel de la lésion est deux ou trois fois plus grand qu'il ne le paraît. Examiné au microscope, ce derme présente une altération de texture évidente : dans les parties les plus malades, on trouve une infiltration de cellules épithéliales au milieu d'une gangue amorphe et granuleuse contenant parfois des corps fusiformes et quelques fibres élastiques; plus loin, les cellules sont moins abondantes, moins développées et accompagnées de quelques noyaux; enfin, en s'éloignant davantage du tissu morbide, on ne trouve plus que des noyaux, et même au delà un simple état granuleux du derme avec altération profonde de ses éléments. Il est très-certain que dans la peau l'infiltration épithéliale est précédée par une modification de texture : on ne peut donc regarder cette modification comme le résultat de l'infiltration épithéliale.

Cette diffusion du cancroïde, qu'il est facile de reconnaître sur la plupart des pièces, est, je le répète, de la plus haute importance.

Déjà signalée par MM. Follin, Schrœder Van der Kolk, Lebert, elle n'a peut-être pas encore attiré suffisamment l'attention des praticiens. Prévenu de ce fait, le chirurgien doit explorer avec soin les environs du cancroïde, tenir compte de la vascularisation de ses bords, et surtout de cet état de l'épiderme que j'ai signalé et que je crois très-propre à fournir de bonnes indications.

A mesure qu'il s'étend en largeur, le cancroïde marche vers les couches profondes, et de ce côté encore il ne respecte rien : tous les tissus, muscles, vaisseaux, nerfs, os eux-mêmes, après avoir opposé une résistance variable à l'envahissement, finissent par disparaître; mais de tous, le *tissu cellulaire* est celui qui paraît le plus favorable à son extension. Ainsi c'est à la faveur des traînées celluleuses que se font ces prolongements qui s'irradient au loin dans les couches profondes et que j'ai déjà signalés; et lorsque ces expansions radiculaires sont peu prononcées, elles ne se révèlent par rien d'appréciable à l'extérieur. Est-il donc absolument impossible de les prévoir? La clinique et l'anatomie des régions permettent seules de résoudre cette question.

J'ai surtout dirigé mon attention sur le cancroïde de la lèvre inférieure, que sa fréquence et sa marche rapide rendent favorable à l'observation. Depuis longtemps, on a remarqué que ce cancroïde a beaucoup de tendance à s'étendre en largeur, mais je ne crois pas qu'on en ait donné l'explication. Né à la surface du derme, quelquefois sur la ligne médiane, plus souvent sur l'un des côtés, le cancroïde de la lèvre inférieure marche avec lenteur tant qu'il n'a pas dépassé l'épaisseur de la peau. Quand il a franchi le tégument, il semble acquérir une activité nouvelle, gagne rapidement la commissure, et éprouve un moment d'arrêt. Jusque-là l'altération est assez superficielle, mais ne tardera pas à s'emparer des couches profondes, et l'on ne peut méconnaître la prédilection qu'elle a pour deux points spéciaux. En effet, à une époque plus éloignée du début, on trouve deux prolongements indurés : l'un s'étend horizontalement dans la joue, l'autre est vertical et occupe l'épaisseur

même de la lèvre, un peu en dehors de la ligne médiane. Depuis longtemps, j'ai été frappé de la fréquence de cette disposition ; j'ai cru pouvoir la rattacher à la composition anatomique de la région et la formuler ainsi : *Le cancroïde tend à marcher dans la direction des fibres musculaires, parce qu'il trouve dans le tissu cellulaire lâche interposé entre ces fibres un terrain favorable à sa propagation.*

Voici ce qui s'est passé. Quand elle a franchi les limites du derme, l'altération rencontre l'orbiculaire des lèvres ; elle y trouve des fibres musculaires unies entre elles par un tissu cellulaire qui se laisse facilement envahir, tandis qu'à son bord inférieur l'orbiculaire est circonscrit par un tissu plus dense : c'est pour cela qu'on voit le cancroïde s'étendre de préférence le long du bord libre de la lèvre et vers la commissure. Arrivé là, il trouve l'entre-croisement des deux moitiés de l'orbiculaire qui lui oppose une résistance, assez faible, il est vrai, mais ordinairement appréciable ; cet obstacle est bientôt franchi, et la lésion s'étend horizontalement dans l'épaisseur de la joue, en suivant encore le tissu conjonctif lâche qui unit les fibres du muscle buccinateur, en même temps qu'une autre petite traînée, continuant la direction de l'orbiculaire, remonte parfois vers la lèvre supérieure.

Pendant que ce travail s'effectue, un phénomène semblable se produit dans l'épaisseur même de la lèvre. Le tissu dense qui circonscrivait en bas l'orbiculaire s'est laissé dissocier par les éléments morbides ; il a été franchi, et le mal se propage dans une direction presque verticale, en suivant les fibres du muscle carré et celles de la houppe du menton. En marchant dans cette voie, le cancroïde rencontre le faisceau des vaisseaux et nerf mentonniers, qui, à la faveur de son tissu cellulaire, le conduit jusque dans le canal dentaire, où il fait de nouveaux progrès.

Voilà ce que j'ai vu, assez souvent pour croire qu'il ne s'agit pas d'une disposition fortuite ; mais je ne prétends pas qu'on doive rencontrer constamment les deux prolongements signalés plus haut. Si à une époque avancée ils coexistent presque toujours, il n'en est

plus de même dans d'autres conditions : leur développement est jusqu'à un certain point subordonné au siége primitif de la lésion, et, par exemple, quand le cancroïde débute à la partie moyenne de la lèvre, il peut s'étendre dans son épaisseur avant d'avoir atteint la commissure.

L'examen anatomique vient confirmer les résultats fournis par l'observation des malades, et l'on trouve les faisceaux musculaires écartés par des traînées épithéliales blanches ou jaunâtres qu'on peut suivre au loin, et qui parfois se sont creusé çà et là de petites cavités remplies d'éléments épithéliaux. Alors que l'œil ne saisit plus d'altération appréciable, le microscope découvre des lésions moins profondes qui continuent de suivre le même trajet, et quand on étudie ces tissus depuis les altérations les plus avancées jusqu'aux parties saines, on trouve des cellules sphériques peu développées, puis des noyaux, enfin un simple état granuleux des tissus ; ce sont, en un mot, les mêmes faits anatomo-pathologiques que ceux qu'on trouve dans le derme qui environne l'ulcère.

Ces lésions du tissu cellulaire offrent une importance pratique qu'on ne peut nier : l'opérateur doit les connaître; et s'il est vrai que le cancroïde reparaît le plus souvent parce qu'il a été incomplétement enlevé, peut-être sera-t-il possible de diminuer les chances de récidives, en ayant égard à la direction dans laquelle se fait l'extension du mal. Aussi la connaissance des faits que je viens de signaler doit rendre très-attentif quand on examine un malade atteint de cancroïde de la lèvre inférieure. Il faut tenir compte des moindres indurations qui peuvent se trouver vers la commissure ou dans l'épaisseur même de la lèvre; si ces indurations existent, comme leur marche est bien déterminée, il faut faire dans la direction connue une perte de substance beaucoup plus grande que de tout autre côté.

La même remarque s'applique au prolongement qui pénètre dans le canal dentaire, en suivant le trajet du cordon vasculo-nerveux. Mon attention a été attirée sur ce point par l'examen d'une pièce

que j'ai recueillie pendant mon internat chez M. le Dr Chassaignac. Il s'agissait d'un homme de 55 ans, entré dans le service pour un cancroïde de la lèvre inférieure remontant à quinze ans. Le mal avait envahi non-seulement toute la moitié droite de la lèvre, mais encore une bonne étendue de la joue et une petite partie de la lèvre supérieure du même côté. A droite de la ligne médiane, le tissu morbide paraissait adhérer au maxillaire ; aussi M. Chassaignac prit le parti de réséquer la mâchoire inférieure : cet os fut scié à sa partie moyenne d'abord, ou plutôt un peu à gauche de la symphyse du menton, puis, à droite, en un point qui semblait situé bien au delà de l'altération dont il pouvait être le siége. L'opération laissa une vaste échancrure qui ne tarda pas à se combler, et cinq semaines plus tard le malade sortait guéri de l'opération ; je ne sais ce qu'il est devenu depuis. A l'examen de la pièce, je trouvai à droite de la ligne médiane le périoste de la face antérieure du maxillaire détruit par les tissus malades : l'os présentait à ce niveau une petite excavation pouvant avoir 1 centimètre en tous sens; mais ce qu'il y avait de remarquable, c'est que la lésion se continuait à travers le trou mentonnier, sous forme d'un cordon résistant, grisâtre, dans lequel on avait de la peine à distinguer les vaisseaux et nerf dentaires ; et cependant, au pourtour du canal et de son orifice antérieur, l'os n'était pas altéré. Quant à la structure intime de cette tumeur, c'était un type de cancroïde : on retrouvait des éléments épithéliaux en abondance dans la portion antérieure du canal dentaire, et même quelques-uns dans la partie du canal qui avoisinait le lieu de section du maxillaire.

Ce fait me paraît instructif : si les tissus altérés n'avaient point offert d'adhérence à l'os au voisinage de la ligne médiane, supposition très-admissible, on aurait pu croire que les parties molles seules étaient malades ; le maxillaire eût été probablement respecté, et la récidive ne se serait pas fait longtemps attendre. Un malade que j'ai observé l'an dernier paraissait se trouver dans les mêmes conditions; il n'y avait pas d'adhérence véritable entre la tumeur

et le maxillaire, mais le peu de mobilité des parties molles et un léger épaississement du corps de l'os me firent regarder comme probable l'existence d'une lésion analogue. Enfin tout récemment j'ai vu un homme dont la lèvre seule semblait atteinte, et cela dans une largeur médiocre; mais l'altération se prolongeait assez loin dans le sens vertical. En examinant avec plus de soin, je pus remarquer une mobilité moins grande de la lèvre malade, et, comme dans le cas précédent, un léger épaississement de l'os.

On trouve dans les recueils scientifiques un assez grand nombre d'observations où il s'agit de cancers de la mâchoire inférieure développés plus ou moins longtemps après l'ablation de cancroïdes de la lèvre; je ne doute pas que la plupart ne soient le résultat d'une propagation du mal à travers le trou mentonnier. Aussi, quand dans un cancroïde de la lèvre inférieure on trouve les caractères que j'ai indiqués : mobilité incomplète des tissus malades sur les couches profondes, épaississement du côté correspondant du maxillaire, une opération complète nécessite l'ablation de la moitié de la mâchoire ou au moins la résection de toute la portion d'os comprise entre la ligne médiane et l'orifice postérieur du canal dentaire, puisque l'altération s'étend fort loin. Dans les cas douteux, il est difficile, il est vrai, de se résoudre à une opération aussi grave; si l'on s'abstient, il convient de surveiller de près le malade, et, aux premiers indices de récidive du côté de la mâchoire, il faut exécuter sans retard l'opération dont le raisonnement et l'expérience montrent la nécessité.

La marche profonde du cancroïde vient d'être décrite assez longuement pour la lèvre inférieure. Il est probable que les autres régions donneraient lieu à des considérations de même ordre; mais les faits dont j'ai été témoin ne m'ont rien offert de spécial, et l'analogie seule me porte à faire cette supposition.

Le tissu cellulaire n'est pas la seule voie de propagation du mal : de proche en proche l'altération envahit tous les autres tissus; nous

allons jeter un coup d'œil rapide sur le mécanisme de cette destruction.

Le *tissu musculaire,* qui résiste si bien à la plupart des lésions organiques, n'oppose qu'un obstacle momentané aux progrès du cancroïde. La destruction de ses éléments ne s'opère pas toujours de la même façon. Souvent c'est une simple atrophie de ses fibres qui paraît résulter de la pression qu'elles éprouvent de la part du tissu cellulaire périphérique gorgé d'éléments épithéliaux. Le sarcolemme persiste seul, au moins pendant longtemps, et se présente sous forme de stries qui indiquent la direction primitive des fibres du muscle. D'autres fois on trouve dans l'épaisseur même du faisceau primitif une quantité variable de gouttelettes huileuses très-petites, déposées çà et là, souvent en séries très-régulières, entre les fibres musculaires primitives (fig. 5, *a*). Dans les points où cette infiltration graisseuse est le plus abondante, les faisceaux ont perdu leurs stries transversales. Enfin un troisième mode de destruction, qui m'a paru moins fréquent, consiste dans une infiltration d'éléments épithéliaux. On trouve (voy. fig. 5, *b*) des noyaux ovoïdes disséminés entre les fibres primitives, et, comme pour les gouttelettes graisseuses, on en voit qui sont placés bout à bout, comme les grains d'un chapelet. Tous ces noyaux ont leur grand diamètre parallèle à la direction de la fibre musculaire. Même avec cette altération, les fibres ont conservé leurs stries aussi évidentes qu'à l'état normal ; de plus, le sarcolemme m'a paru intact, et, d'autre part, les noyaux sont souvent séparés les uns des autres par d'assez grands intervalles, de sorte qu'il est impossible de regarder cette formation d'éléments épithéliaux comme le résultat d'une simple segmentation de noyaux primitivement déposés ; il faut nécessairement qu'il y ait un blastème capable de passer par endosmose à travers le sarcolemme et pouvant donner lieu à distance à la formation de ces noyaux. Au dernier degré de cette infiltration, le sarcolemme, qui a encore conservé sa forme et ses caractères, est complétement rempli d'é-

léments épithéliaux ; les fibres musculaires, dont on ne voit plus trace, sont remplacées par des noyaux arrondis, presque tous entourés par une enveloppe cellulaire sphérique. Enfin le sarcolemme lui-même finit par se déchirer, et l'on ne trouve plus rien qui puisse rappeler la structure du tissu dont les éléments épithéliaux ont pris la place.

Cette altération des fibres musculaires a été également vue par M. Schrœder Van der Kolk, à peu près telle que je l'ai décrite.

Les *nerfs* résistent longtemps à la dégénérescence. Il arrive souvent qu'on les trouve intacts au milieu de tissus déjà fort malades ; pourtant leur nevrilème finit par se laisser envahir. Mais, d'après M. Van der Kolk, il est rare qu'on trouve des noyaux et des cellules entre les fibres nerveuses mêmes. Pourtant cet auteur attribue les douleurs au dépôt d'éléments épithéliaux dans l'intérieur des rameaux nerveux.

Les *artères* ne sont pas toujours faciles à reconnaître au voisinage du cancroïde, ce dont il n'y a pas lieu de s'étonner si l'on songe que cette affection atteint presque toujours des régions où cet ordre de vaisseaux est peu développé. Pourtant, dans le cancroïde de la lèvre inférieure, j'ai pu me rendre compte de ce que devient l'artère coronaire. Au moment où elle atteint le tissu morbide, cette artère s'aplatit, se plisse, et il arrive un moment où son calibre intérieur est complétement effacé et où son tissu se confond avec les parties voisines. Les tuniques artérielles résistent assez longtemps à l'infiltration épithéliale ; elles finissent cependant par être atteintes de la même façon que le névrilème ; mais cette destruction ne s'opère le plus souvent qu'après l'effacement de la cavité du vaisseau par pression des parties voisines. On comprend dès lors pourquoi les hémorrhagies sérieuses sont rares dans le cours de cette affection ; toutefois, lorsqu'il s'agit d'une artère très-volumineuse dont le calibre ne peut être facilement effacé, on doit redouter l'hémorrhagie. C'est ainsi que M. Paget a vu trois fois des hémor-

rhagies de l'artère fémorale dans des cancroïdes secondaires des ganglions de l'aine.

Les *veines* sont probablement envahies par le mécanisme indiqué par P. Bérard et si bien décrit par M. Broca dans son mémoire sur l'anatomie pathologique du cancer ; mais je n'ai pas eu l'occasion de constater pour le cancroïde ce genre de lésion.

Quant aux *lymphatiques,* quoiqu'il soit bien difficile de les retrouver, il est infiniment probable qu'ils sont altérés d'assez bonne heure. Cette altération était évidente pour M. Virchow dans l'une des observations qu'il a publiées dans la *Gazette médicale de Paris* (obs. 3) : sur la muqueuse des bronches et le péritoine pelvien on apercevait des réseaux et de longues traînées blanchâtres en forme de chapelet ; « les bronches elles-mêmes renferment un liquide filant mélangé d'un grand nombre de petits grains vermiformes. Ces derniers étaient évidemment contenus dans des vaisseaux lymphatiques qui ont éclaté, supposition qui concorde d'ailleurs pleinement avec l'observation microscopique. » Des grains vermiformes semblables se trouvaient dans le liquide péritonéal qui existait dans le petit bassin.

J'ai déjà dit que M. Virchow regarde également comme issus des lymphatiques beaucoup des caillots vermiformes qui s'expriment des tissus nouvellement infiltrés.

Ces altérations des lymphatiques ne sont certainement pas étrangères à l'infection des ganglions correspondants.

Quand le cancroïde rencontre un *tissu fibreux,* il éprouve un moment d'arrêt ; si l'obstacle existe de tous côtés, le mal est en quelque sorte enkysté. Cette propriété du tissu fibreux est évidente à toutes les périodes de la lésion : ainsi, au début des cancroïdes folliculaires et par hétérotopie plastique, une membrane fibroïde empruntée aux parois des glandes dans un cas, à la membrane fondamentale dans l'autre, limite de tous côtés le produit morbide et rend très-longue la durée de cette première période. Dans le cancroïde papillaire au début, la lésion est très-superficielle : au-dessous

des papilles malades, le derme a conservé toutes ses propriétés et ne se laisse envahir que graduellement ; on pourrait dire que le mal est aussi bien enkysté que dans les formes précédentes. La forme dermique est beaucoup plus grave, puisque dès le début la peau est altérée et friable dans toute son épaisseur.

Dans tous les cas, dès que la lésion a dépassé le derme, l'envahissement est beaucoup plus prompt, et l'on doit en partie rapporter la marche rapide du cancroïde des muqueuses, à ce que le derme de ces membranes n'offre pas à beaucoup près une densité aussi considérable que celui de la peau.

Lisfranc avait remarqué que le cancer de la verge reste longtemps limité aux couches superficielles, et la connaissance de ce fait avait été le point de départ d'un mode opératoire qui consistait à respecter les corps caverneux. Cette délimitation du cancroïde de la verge s'explique très-bien par l'existence d'une enveloppe fibreuse résistante; mais cette barrière n'est pas infranchissable, et, comme l'a remarqué M. Schuh (*Gaz. hebdom.*, 1853-1854), lorsque l'infiltration épithéliale s'en est emparée, elle s'étend avec rapidité vers la racine des corps caverneux.

Les aponévroses, les ligaments, le périoste, qui sont essentiellement fibreux, restent assez longtemps en dehors de l'altération morbide, les deux premiers surtout, car le périoste offre de nombreux vaisseaux qui ne lui sont pas destinés, il est vrai, mais dont le passage trace une voie aux progrès du mal.

C'est par cette voie que les *os* finissent par être atteints eux-mêmes. Les canaux de Havers s'élargissent, on voit s'y enfoncer des espèces de cônes composés de cellules épithéliales tassées et assez régulièrement disposées côte à côte ; le tissu osseux se raréfie donc par un mécanisme qui offre, avec celui de l'ostéite, une certaine anologie. A une époque avancée, les lamelles qui persistent entre les canaux de Havers élargis deviennent de plus en plus minces, se brisent, et de petits fragments osseux, privés de leurs connexions,

tombent sous forme d'un détritus plus ou moins grossier dans les cavités dont l'os s'est creusé.

VARIÉTÉS DE TEXTURE.

J'ai fait l'histoire des lésions telles qu'on les rencontre dans le plus grand nombre des cas. Il me reste à dire quelques mots de certaines variétés de cancroïdes qui offrent une structure en quelque sorte anomale ou sont compliquées de mélanose.

I. En 1855, M. Broca rendait compte, à la Société anatomique, de la structure singulière d'un cancroïde de la région temporale enlevé par lui à un homme de 29 ans. Dans les tissus malades, il existait de la matière amorphe, quelques éléments fibro-plastiques et une certaine quantité d'épithélium, mais environ cinq fois moins que dans l'épithélioma ordinaire, ce que M. Broca avait déjà vu sur trois autres pièces.

Il est vraisemblable que l'ulcère rongeant si mal défini des auteurs anglais doit se rapporter à cette variété.

J'ai eu moi-même l'occasion d'observer trois faits de cette nature. Deux fois c'étaient des cancroïdes de la partie supérieure de la joue; l'un d'eux était remarquable en ce qu'une partie de l'ulcère reposait sur des tissus altérés comme dans le cancroïde type, tandis que partout ailleurs l'épithélium infiltré était fort peu abondant; chez l'autre malade, toutes les parties offraient une très-petite quantité d'éléments épithéliaux infiltrés. Dans le troisième cas, il s'agissait d'un cancroïde du front. Cette pièce m'a été remise récemment par mon ami M. Ch. Martin, interne à la Salpêtrière. L'ulcération, qui avait 4 à 5 centimètres d'étendue, n'avait détruit que la peau; la surface en était unie, la base à peine indurée dans l'épaisseur de 1 à 2 millimètres, et les bords peu élevés et peu durs. Des coupes multipliées ne m'avaient encore rien montré, lorsqu'en un point voisin des bords de l'ulcère, au-dessous de cette surface et dans

l'épaisseur même des tissus, je remarquai deux petits grains jaunâtres qui étaient constitués par une accumulation de cellules épidermiques, et au voisinage desquels se trouvait une infiltration épithéliale; je parvins à découvrir en un autre endroit, dans le tissu sous-cutané qui avoisinait les bords, une autre infiltration épithéliale très-circonscrite. Voilà certainement une pièce dans laquelle on aurait pu méconnaître l'infiltration épithéliale, si l'on s'était borné à un examen incomplet des tissus qui servaient de base à l'ulcère.

II. Il ne faut pas confondre avec la forme précédente la variété signalée par M. Lebert à la paupière inférieure. Dans cette région, les papilles de la surface ulcérée sont couvertes d'un épithélium allongé et étroit, qui offre la plus grande ressemblance avec des éléments fibro-plastiques fusiformes.

III. Le cancroïde mélanique est d'une extrême rareté. M. Lebert dit qu'il n'a jamais vu le dépôt mélanique dans les cas de tumeurs cancroïdes qu'il a observés. On trouve bien dans les ouvrages quelques faits qui pourraient s'y rapporter, mais les observations sont trop incomplètes pour qu'on puisse savoir s'il s'agit de véritables cancroïdes : tels sont en particulier les deux cas cités par Alibert dans sa *Nosologie,* et qui ont trait à de petites tumeurs mélaniques de la lèvre inférieure.

Je ne connais que deux observations authentiques de cancroïdes mélaniques ; leur rareté m'engage à les publier.

La première a été recueillie dans le service de M. Velpeau, en 1856. C'était un cancroïde de la lèvre inférieure, qui fut présenté à la Société anatomique par M. Labbé, interne du service, à l'obligeance duquel je dois l'observation qu'on va lire :

Observation. — Le nommé B....., journalier, entré, le 28 avril 1856, salle Sainte-Vierge, n° 14, porte au menton une tumeur dont le début date de près de deux ans. D'abord située à 1 centimètre et demi environ au-dessous du bord libre de la lèvre, elle a acquis progressivement le volume d'un œuf de poule, occupe au-

jourd'hui toute la moitié gauche du menton, et dépasse même un peu la ligne médiane à droite; elle ne s'est point développée en haut, puisqu'elle n'a pas atteint le bord libre de la lèvre inférieure. Les dimensions de cette tumeur peuvent être approximativement évaluées de la façon suivante : 5 centimètres dans le sens transversal, 4 centimètres de hauteur, 3 ou 4 centimètres d'épaisseur.

La peau qui la recouvre a conservé sa coloration normale, excepté sur le point le plus saillant en avant, où, dans une très-petite étendue, elle est légèrement violacée, et même ulcérée. Cette ulcération, à fond noirâtre, est d'ailleurs très-petite.

La tumeur est dure, un peu élastique, et d'une consistance égale dans toute son étendue; elle est globuleuse, non bosselée, adhère fortement au maxillaire. La peau qui la recouvre, sans lui adhérer aussi intimement que dans beaucoup de cancers, n'est pas très-mobile ; il semble que le muscle peaucier soit englobé dans les tissus malades.

On sent un ganglion volumineux et dur dans la région sous-maxillaire.

La santé générale ne paraît pas altérée.

Opération faite le 5 mai : on enlève 1° le ganglion, 2° la tumeur principale ; ensuite on est obligé de ruginer l'os maxillaire inférieur pour détruire toute trace d'adhérences. On a tenté la réunion immédiate (suture entortillée), mais les bords de la plaie se sont séparés ; toutefois, grâce à des pansements convenables, on a obtenu une cicatrisation linéaire au bout de cinq semaines, et le malade sort, guéri de l'opération, le 16 juin 1856.

Examen de la tumeur. La coupe de la tumeur ressemble parfaitement à celle d'une truffe, c'est-à-dire qu'elle est brun noirâtre, lisse, et présente une sorte de reflet brillant. La consistance est aussi celle d'une truffe.

Examen microscopique. Épithélium pavimenteux très-abondant ; globes épidermiques très-volumineux et très-nombreux (on en trouve à chaque préparation) ; une assez grande quantité de globules rouges du sang, mêlés de quelques globules blancs, et de la matière amorphe.

L'autre exemple de cancroïde mélanique s'est présenté à la Pitié. Le malade était entré, pour une diarrhée, dans le service de M. Marrotte, où j'ai pu l'observer récemment. En voici l'observation, telle que me l'a remise mon collègue, M. Lancereaux.

Tumeur pigmentaire et épithéliale de la région malaire; deux ganglions correspondants atteints de mélanose.

Le nommé L....., âgé de 80 ans, entre à l'hôpital de la Pitié, salle Saint-Paul, service de M. Marrotte, le 29 janvier 1860. Il vient réclamer des soins pour une diarrhée dont il est atteint depuis plusieurs jours.

C'est un homme d'une constitution robuste, dont la santé a toujours été bonne, à part quelques malaises insignifiants. Il a pour toute infirmité d'être sourd depuis plusieurs années. Aucun antécédent héréditaire auquel on puisse rattacher l'affection qui nous occupe ici.

Vers l'âge de 25 à 30 ans, il s'est aperçu de l'existence d'un petit bouton ayant pour siége la portion la plus proéminente de la région malaire gauche. Depuis environ six ans, ce bouton a augmenté de volume et s'est accru de façon à prendre les dimensions d'une pièce de 2 francs, puis il s'est ulcéré; mais malheureusement le malade ne peut donner de renseigements positifs sur le début de l'ulcération.

Aujourd'hui cette petite tumeur, qui fait à peine saillie, se trouve recouverte d'une croûte noirâtre, due à la coagulation du sang exsudé à sa surface. Lorsqu'on vient à soulever ou à détacher cette croûte, on trouve au-dessous une matière noire, molle, gluante, tachant les doigts, limitée par un rebord festonné arrondi, et dans quelques points, vers la circonférence, une substance plus ferme et grisâtre. En avant de l'antitragus, dans la région parotidienne correspondante, il existe deux tumeurs ganglionnaires très-voisines, du volume d'une petite noisette; la légère saillie que fait chacune d'elles donne lieu à un amincissement de la peau qui permet de voir, par transparence, leur coloration noire.

Malgré l'intégrité des principaux organes et des plus importantes fonctions, ce malade offre néanmoins un état de débilité et de faiblesse générale qu'on peut rattacher à son grand âge et à la diarrhée dont il est atteint. Le diascordium ayant fait disparaître cet accident assez promptement, il survint, quelques jours plus tard, un érysipèle qui eut la tumeur pour point de départ; le cuir chevelu fut bientôt envahi, et le malade ne tarda pas à succomber.

Durant le peu de temps qu'il passa à l'hôpital, nous avons pu remarquer qu'il se faisait parfois un léger suintement sanguin à la surface de la tumeur malaire ou plutôt à son pourtour.

Autopsie. L'aspect extérieur du cadavre n'offre rien de particulier. Il n'existe sur la peau aucune autre tumeur que celle de la face; cette tumeur est circon-

scrite par une incision circulaire et enlevée sans aucune difficulté. Elle ne se prolonge pas, en effet, au delà de la couche aréolaire du tissu cellulaire sous-cutané, qu'elle paraît refouler sur ses côtés. Quant au derme, il a à peu près complétement disparu à ce niveau, et se trouve remplacé par les éléments de la tumeur.

Les deux ganglions correspondants sont également très-superficiels; la peau est amincie à leur niveau; leur consistance est molle, presque fluctuante: aussi leur section laisse-t-elle échapper un liquide noir, épais, qui imbibe et colore fortement le linge. L'un des ganglions, dont la tunique se trouve déchirée par l'ablation, se vide presque complétement de son contenu. L'examen microscopique rend compte de ce phénomène, car il n'entre guère dans la structure de ces petites tumeurs que des granulations pigmentaires et des cellules épithéliales.

Dans la tumeur principale, en effet, la portion noire et centrale est formée de granulations pigmentaires isolées, ou réunies et groupées assez irrégulièrement, sans trace de membrane d'enveloppe ou de noyau, sans trame bien manifeste, puisqu'on y trouve à peine quelques éléments celluleux. La portion grisâtre et périphérique se trouve constituée par des cellules épithéliales polyédriques plus ou moins granuleuses, mais parfaitement caractérisées.

Dans les ganglions, il n'y a que des granulations pigmentaires isolées ou en amas, et complétement identiques aux précédentes.

La surface des poumons est parsemée de petites plaques noires sous-pleurales, composées en grande partie de granulations pigmentaires; celles-ci se rencontrent encore dans quelques-uns des ganglions bronchiques.

Le parenchyme pulmonaire est sain.

Le cœur, malgré le grand âge du malade, conserve son volume normal et ne présente aucune trace d'ossification valvulaire.

Le foie, la rate et les reins, ne sont pas sensiblement altérés; la muqueuse intestinale est à peine injectée.

Les centres nerveux n'ont rien.

INFECTION GANGLIONNAIRE.

On ne peut nier aujourd'hui la possibilité de l'infection ganglionnaire dans le cours du cancroïde. Cette complication s'observe dans les ganglions qui sont en rapport anatomique avec la région malade, mais sa fréquence relative a été très-diversement appréciée. Dans

son anatomie pathologique, M. Lebert dit n'avoir vu l'engorgement des ganglions que 6 fois sur 90 faits. De son côté, M. Paget a trouvé la même altération 20 fois sur 42. Cette dernière proportion me paraît inexacte, parce que l'auteur anglais rejette la plupart des cancroïdes de la face, ceux des lèvres exceptés, en les rapportant à l'ulcère rongeant ; or, dans le cancroïde de la partie supérieure du visage, l'infection ganglionnaire est beaucoup plus rare et plus tardive que dans la plupart des autres variétés ; il est probable dès lors que l'infection du système lymphatique n'est pas aussi commune que le dit M. Paget.

Parmi les 210 observations que j'ai analysées, je n'en ai trouvé que 31 où l'état des ganglions fût indiqué : 12 fois il y avait engorgement ganglionnaire, 19 fois cette complication n'a pas été trouvée. Je ne conclus rien de ces chiffres, car je ne sais pas si les auteurs ont pris soin de noter exactement l'état des glandes lymphatiques toutes les fois que les malades ont été examinés dans ce but.

J'accorde plus de valeur à ma statistique personnelle, quoiqu'elle repose sur un petit nombre de faits, parce que l'état des ganglions a été noté dans presque tous les cas indistinctement. Voici comment mes observations se répartissent : 14 fois il y avait engorgement ganglionnaire ; 23 fois les glandes lymphatiques ont paru saines ; 3 fois seulement l'état des ganglions n'est pas indiqué, mais il est probable qu'il y avait absence de cette complication. Sans tenir compte de ces trois derniers malades, on peut admettre que des ganglions infectés existent dans un peu plus du tiers des cas.

Depuis longtemps, on a dit avec beaucoup de raison que les ganglions voisins d'un cancroïde peuvent s'engorger de deux façons différentes : 1° par le seul fait de l'existence d'un ulcère sur le trajet des lymphatiques afférents, et c'est alors un gonflement purement sympathique ou d'irritation ; 2° d'autres fois c'est un engorgement spécifique, de même nature que la lésion qui lui a donné naissance. Cette double éventualité n'est pas spéciale au cancroïde, mais je crois que dans cette affection la première espèce de ces engorge-

ments doit être rare. Dans les observations dont j'ai pris connaissance, lorsqu'on a respecté des ganglions indurés dans l'espoir qu'il s'agirait d'une affection non spécifique, toutes les fois que le malade a pu être suivi, on a constaté une prompte récidive dans ces mêmes ganglions. Aussi, lorsqu'on a sous les yeux un cancroïde accompagné d'induration ganglionnaire, on doit s'en défier, et si l'on juge à propos d'entreprendre une opération, il est prudent de se comporter absolument comme s'il y avait une véritable infection du système lymphatique.

Pour expliquer le mécanisme par lequel s'effectue l'engorgement spécifique des ganglions, deux opinions sont en présence : ou bien il y a absorption du blastème épidermique, qui, pris par les vaisseaux lymphatiques, est déposé dans les glandes où se forment alors les cellules d'épiderme ; ou bien il y a transport direct d'éléments épithéliaux par les lymphatiques érodés. Ces deux suppositions ne répugnent point à l'esprit : on sait que des corps solides de diverse nature peuvent être transportés par le courant de la lymphe jusque dans les ganglions les plus voisins ; le fait a été démontré par M. Follin pour la matière du tatouage. D'autre part, j'ai dit, à l'occasion de l'infiltration des faisceaux musculaires, que la formation des éléments épithéliaux peut se faire à quelque distance du foyer principal, sans continuité absolue avec lui, et par l'imbibition d'un blastème dont il faut bien admettre la présence, quoiqu'on n'en puisse pas donner une démonstration directe ; il est donc possible que ce blastème franchisse les parois des capillaires lymphatiques ou les tuniques amincies de vaisseaux blancs plus considérables, comme nous l'avons vu traverser le sarcolemme.

Je crois que ce dernier mécanisme s'accorde mieux avec l'observation. M. Lebert, qui ne paraît pas opter entre les deux explications, dit qu'on trouve d'abord dans les ganglions infectés « un blastème en partie solide, entouré d'un tissu, ici presque transparent, ailleurs jaune, pâle et luisant, » et ce n'est que plus tard qu'on y distingue des éléments épithéliaux. Voilà un fait anatomo-patho-

logique qui plaide contre le transport de cellules épithéliales en nature. Et pourtant le même auteur paraît admettre ce transport, car il dit plus loin : « Le dépôt de cette substance, incapable de se vascularisèr, détermine au pourtour un ulcère creux, envahissant... » M. Lebert regarde-t-il donc l'ulcération comme le résultat d'une action mécanique? Quand un tubercule s'est développé dans un ganglion, il fait naître dans le tissu qui l'entoure un travail ulcératif qui perfore la coque ganglionnaire ; mais, dès que la matière tuberculeuse a été éliminée, ordinairement l'ulcère tend à se cicatriser. Dans le cancroïde, les choses ne se passent pas de la même façon ; si un ganglion infecté se ramollit, l'ulcère se perpétue, fait des progrès incessants, et ne peut être regardé comme la simple conséquence d'une inflammation éliminatrice.

Sans nier la possibilité du transport des éléments épithéliaux en nature lorsque les parois des lymphatiques ont été perforées, je ne regarde pas ce phénomène comme la cause essentielle de l'infection des glandes voisines, et je rattache plus volontiers cette complication au passage du blastème épidermique au travers des parois amincies ou érodées des vaisseaux lymphatiques.

Dans tous les cas, on conçoit, par cette action en quelque sorte directe, comment l'infection survient dans les ganglions qui sont rigoureusement en rapport avec la région primitivement atteinte, et pourquoi l'altération se montre tout d'abord sur le ganglion le plus voisin, d'où elle peut s'irradier plus tard vers ceux qui occupent le second et le troisième rang. Aussi je ne comprends pas l'objection faite par M. Dupuy aux deux hypothèses précédentes : « Ces diverses théories, dit-il, tombent devant ce seul fait, par exemple, de la présence de tumeurs épidermiques au sein même du tissu musculaire du cœur, dans un cas d'affection primitive du clitoris ; » à ce compte-là, on ne voit pas pourquoi les cancroïdes secondaires ne se trouveraient pas aussi souvent en un point quelconque de l'économie que dans la région qui reçoit les lymphatiques de la partie malade.

Pour terminer ce qui se ratache aux lésions ganglionnaires, il me suffira de signaler que M. Follin a vu deux fois des kystes séreux développés dans des ganglions qui correspondaient à des ulcérations cancroïdales. Dans les deux cas, le kyste occupait l'aine et contenait une sérosité très-transparente; l'une de ces tumeurs était consécutive à un cancroïde de la grande lèvre, l'autre avait été trouvée dans un cas de cancroïde de la verge (Soc. de chir., 3 janv. 1855). Je ne connais pas d'autre exemple d'une semblable lésion.

CANCROÏDES VISCÉRAUX.

J'ai dit en commençant l'anatomie pathologique que le cancroïde peut se développer dans les organes les plus divers. Le tissu osseux, les membranes séreuses, les viscères, n'en sont pas exempts, et ici encore l'affection présente un ensemble de caractères tirés à la fois de l'anatomie pathologique et de la marche qui permettent habituellement de la reconnaître.

Mais ces cas intermédiaires et embarrassants que j'ai signalés à propos du cancroïde de la peau se retrouvent aussi dans celui des viscères. Comment, par exemple, classer les cancers du foie dont les éléments diffèrent si peu des cellules que cet organe renferme à l'état normal? Ce détail de structure, signalé déjà depuis quelques années, ne s'accorde point avec la marche de ce cancer et sa tendance à la généralisation, caractères qui le rapprochent des encéphaloïdes.

Je n'ai pas l'intention d'insister sur les cancroïdes viscéraux primitifs; une pareille tâche serait bien difficile, car les faits qui peuvent s'y rapporter ne sont ni communs ni très-connus. Il est certain, par exemple, que plusieurs des tumeurs désignées sous le nom d'hypertrophies ont une marche et des caractères anatomiques qui doivent les faire rapprocher des cancroïdes : c'est ce que j'ai vu en particulier d'une façon très-nette sur une tumeur du sein enlevée, l'année dernière, par M. Michon à une dame qui, deux années au-

paravant, avait été opérée pour une tumeur semblable de la même région.

Je ne m'arrête pas sur de pareils faits, mais je dois parler de la formation des cancroïdes secondaires dans les organes internes.

Le cancroïde qui s'est développé à la surface d'un tégument libre ne se borne pas à produire l'engorgement des ganglions lymphatiques qui lui correspondent; il retentit encore sur l'économie entière et entraîne alors un état cachectique qu'il est bien difficile, quoi qu'on en ait dit, de différencier d'avec la cachexie occasionnée par les tumeurs squirrheuses et encéphaloïdes.

Quelle que soit l'opinion qu'on adopte sur son mécanisme, ce qu'il importe de noter c'est que cette cachexie existe, et peut même s'accompagner de lésions consécutives des organes internes, lésions qu'on ne peut plus s'expliquer par une influence aussi directe que celle qui préside à l'infection des glandes lymphatiques. Ces tumeurs viscérales multiples ont une structure qui se rapproche de celle des cancroïdes cutanés et muqueux et dès lors ne méritent pas de nous arrêter; elles sont ordinairement le résultat d'une hypergénèse d'épithélium préexistant, mais peuvent aussi, comme à la peau, se former en vertu d'une véritable hétérotopie plastique.

Je crois avoir réuni tous les exemples de généralisation qu'on a cités; ils sont au nombre de *huit* et seront indiqués dans l'ordre de leur publication.

Dans l'article *Cancer épithélial* de son ouvrage publié en 1853, M. Paget (t. II, p. 449) cite un malade qui, deux ans après l'ablation de l'œil pour un cancroïde de la partie antéro-inférieure de cet organe, succomba avec une volumineuse tumeur de la parotide. A l'autopsie, on trouva dans la pointe du ventricule droit et la cloison du cœur une masse d'un pouce et demi de diamètre, offrant les caractères microscopiques habituels du cancroïde.

Au moment où la discussion académique donnait un haut intérêt aux exemples de généralisation, M. Virchow adressa à M. Velpeau

trois observations qui ont été publiées dans la *Gazette médicale de Paris* (1855, p. 208).

Ces trois mêmes observations sont rapportées *in extenso* dans la thèse de M. Dupuy, où l'on trouve un quatrième fait, emprunté à M. Bamberger (*du Cancroïde ou cancer épithélial surtout au point de vue de sa généralisation;* Paris, 1855, n° 196).

L'année suivante, M. Ollier donnait connaissance de deux nouveaux cas observés, l'un par lui, l'autre par M. Desgranges (*Recherches anat.-path. sur la struct. intime des tum. cancér.;* Thèses de Montpellier, 1856, p. 79).

Enfin, presque à la même époque (*Bull. de la Société anat.*, 2e série, t. I, p. 96), M. Topinard présentait à la Société anatomique des pièces provenant d'une femme qui, quelques mois auparavant, avait été opérée de plusieurs petites tumeurs de l'extrémité inférieure du rectum. M. Robin n'avait trouvé dans ces tumeurs que les éléments du cancroïde. La malade mourut au milieu d'une dyspnée excessive, et à l'autopsie on trouva des tumeurs dans le pancréas, le foie, les poumons, les plèvres, outre les nombreuses récidives qui s'étaient développées au voisinage du siége primitif du mal. Toutes ces productions, examinées de nouveau par M. Robin, se montrèrent encore composées d'éléments épithéliaux qui n'offraient pas les caractères qu'on rencontre habituellement dans les tumeurs squirrheuses et encéphaloïdes.

Aux huit observations précédentes, il faudrait peut-être joindre un fait rapporté par M. Houel à la Société de chirurgie (1er août 1855) et dont j'ignore la source : un malade atteint de plusieurs productions cornées offrait au poignet une ulcération épidermique rongeante. Il succomba avec les signes d'un rétrécissement de l'œsophage; mais on n'a pas constaté si ce rétrécissement était produit par un cancroïde.

En acceptant sans contrôle tous les faits précédents, il n'en restera pas moins certain que la généralisation du cancroïde est d'une excessive rareté. Depuis quelques années l'attention est dirigée sur ce

point de clinique, et il est probable que si l'on avait rencontré d'autres exemples de généralisation, on n'aurait pas manqué de les publier. Ces cas exceptionnels, perdus en quelque sorte dans la quantité énorme de cancroïdes qui ont dû passer sous les yeux des chirurgiens, établissent un contraste frappant entre l'affection dont je m'occupe et les tumeurs encéphaloïdes ou squirrheuses qui entraînent si souvent la formation de tumeurs secondaires dans les organes internes. C'est un caractère différentiel qui a une immense valeur, et suffirait presque à lui seul pour faire du cancroïde une affection spéciale.

Dans les huit exemples de généralisation, les régions les plus diverses ont été le siége du cancroïde primitif; mais il est assez remarquable de voir le rectum y figurer trois fois pour sa part. Dans les cinq autres faits, la lésion primitive occupait : la face sans désignation de siége (Desgranges), la lèvre inférieure (Virchow), l'œil (Paget), l'utérus (Virchow) et la vulve (Bamberger).

Les tumeurs secondaires développées dans les organes internes rappellent, par leur siége et leur multiplicité, les lésions multiples qu'on rencontre si souvent chez les malades qui ont succombé au squirrhe du sein. Les organes très-vasculaires y sont singulièrement prédisposés : ainsi, 4 fois les poumons renfermaient un plus ou moins grand nombre de petits noyaux disséminés dans leur substance ; le foie a présenté 4 fois aussi de semblables tumeurs. Chose remarquable, le cœur fut 3 fois le siége de la même lésion, et pourtant cet organe est bien rarement occupé par les tumeurs consécutives aux autres cancers. Enfin, 2 fois les os (clavicule gauche et côtes) ont offert à l'observation des noyaux de cancroïdes qui rappellent ces petites masses cancéreuses du squelette, sur la fréquence desquelles M. Cazalis insiste avec tant de raison, et qui, d'après ce médecin, accompagnent surtout le squirrhe atrophique de la mamelle.

Quant aux autres cancroïdes secondaires, ils occupaient les

organes les plus divers : les plèvres, le pancréas, les reins, l'épiploon, etc.

Dans tous ces faits, il n'a paru y avoir aucune relation entre le siége du cancroïde primitif et les organes envahis secondairement.

On ne doit pas rapprocher des observations précédentes les cas où il est question de cancroïdes multiples, développés à la fois sur plusieurs points du tégument externe. Ce sont des faits à part, qui n'impliquent pas la nécessité d'une infection générale, et trouveront plus loin une place plus convenable.

QUELQUES MOTS SUR LA PHYSIOLOGIE PATHOLOGIQUE DU CANCROÏDE.

Je ne terminerai pas cet article sans jeter sur le développement du cancroïde un coup d'œil général que rendra bien facile l'étude analytique qui a été faite de cette lésion, et qui complétera certains détails de physiologie pathologique dont la connaissance n'est pas dépourvue d'intérêt.

Quand on suit le cancroïde dans ses diverses phases, on ne tarde pas à y reconnaître trois âges, ou, si l'on veut, trois périodes distinctes. Cette remarque est surtout vraie quand on l'applique à un point limité de la tumeur, pris comme sujet d'étude.

Dans la *première période*, nous assistons à la naissance de la lésion. Cette question a été, je crois, assez longuement traitée pour qu'il n'y ait pas lieu d'y revenir. Nous savons, je le répète parce que c'est un fait capital, que dans l'origine la lésion n'a rien de caractéristique, et qu'en réalité le cancroïde n'existe pas encore. J'ajoute que je regarde l'hypergénèse épithéliale comme précédée par un trouble dans la nutrition des tissus ambiants ; du moins cela s'observe dans le cancroïde dermique. Il en résulte qu'on ne doit pas regarder l'hypergénèse et l'accumulation des éléments épithéliaux

comme l'unique cause des altérations de l'organe malade; cette hypergénèse épithéliale est plutôt la conséquence d'une lésion qui l'a précédée, qui a son siége dans les tissus voisins, et favorise l'infiltration de ses éléments.

Cette infiltration épithéliale caractérise la 2e *période* ; c'est l'âge adulte du cancroïde, dont les caractères nous sont connus.

Mais ce n'est pas tout : victime de ses progrès, le cancroïde se détruit à mesure qu'il s'accroît; il faut donc admettre une 3e *période,* ou période de *destruction,* dont la conséquence est l'ulcère cancroïde. Cette ulcération se produit souvent de très-bonne heure, précédée par une petite tumeur insignifiante ou même par une simple plaque d'épiderme, ce qui est en opposition avec ce qu'on observe habituellement dans l'encéphaloïde et le squirrhe. On s'explique ainsi comment certains auteurs avaient donné au cancroïde le nom d'ulcère cancéreux primitif, nom qui rappelle une des propriétés les plus saillantes de cette affection, la tendance ulcéreuse. D'où vient que cette tendance existe à un si haut degré?

La tumeur cancroïde, on ne l'a sans doute pas oublié, se compose de deux parties essentielles. On y trouve une trame aréolaire composée de tissus conjonctif et élastique, d'éléments embryo-plastiques, ou au moins d'une matière amorphe; au milieu de ces éléments, rampent des capillaires dont le nombre et le volume offrent de grandes variétés. L'autre partie constituante du cancroïde consiste surtout en produits épithéliaux accompagnés de quelques éléments accessoires qui ont une bien moindre importance. La solidité de la tumeur dépend uniquement de la trame ; si celle-ci vient à disparaître en quelque point, il se produit une véritable perte de substance. Or le cancroïde, par le fait seul de ses progrès, a précisément pour effet de détruire cette trame qui joue un si grand rôle dans la constitution de la tumeur. La perte de substance qui en résulte occupe ordinairement les parties les plus anciennes, et son mécanisme n'est pas difficile à concevoir : l'épithélium, qui se produit en abondance dans les tissus, en écarte d'abord les éléments, et les fait dis-

paraître plus tard par absorption. C'est ainsi que se creusent les alvéoles qu'on trouve dans la plupart des cancroïdes; mais le mal ne s'arrête pas là. La formation de l'épithélium continue de se faire avec d'autant plus d'activité, que la lésion est déjà plus avancée; les éléments de la trame finissent par être complétement usés, atrophiés; les alvéoles se réunissent par la destruction des cloisons intermédiaires; et l'on ne trouve plus dans la partie qui a été le siége de cette altération qu'un détritus d'un blanc jaunâtre, caséeux, que le microscope montre à peu près uniquement composé d'éléments épithéliaux, qui, par une sorte de substitution, ont graduellement pris la place des tissus préexistants. Les capillaires sont également atrophiés par compression, et c'est pour cela qu'on ne trouve plus rien au centre de ces vermiothes cancroïdes, qui souvent dans l'origine ont eu pour axe les capillaires qui se rendaient aux papilles.

Dès que la trame a complétement disparu en un point quelconque de la tumeur, les éléments épithéliaux, incapables de s'organiser, forment une masse qui ne possède plus la moindre cohésion et se délite avec la plus grande facilité. Comme le cancroïde débute très-souvent au voisinage d'une surface libre ou à cette surface même, l'ulcération est la conséquence du phénomène que je viens d'exposer. Toutefois ce travail n'est pas limité à la surface; il tend à se produire aussi bien dans les couches profondes, et c'est ainsi qu'on peut expliquer la présence, au milieu de certains cancroïdes, de masses parfois volumineuses qu'on a comparées à du mastic, et qui sont uniquement composées d'épithélium.

Ce même mécanisme rend compte d'un fait qu'on observe souvent du côté des glandes lymphatiques. Quand ces organes sont infectés par voisinage, l'hypergénèse épithéliale se produit au milieu d'une trame délicate qui n'oppose qu'une faible résistance à ces éléments parasites développés dans son sein. La coque fibreuse du ganglion résiste au contraire assez longtemps avant de se laisser détruire par le produit morbide. Il en résulte qu'au moment où cette coque ganglionnaire a été usée, lorsque le travail ulcératif qui

marche des couches profondes vers la surface a détruit la peau sus-jacente, on voit sortir un liquide épais tenant en suspension des grumeaux caséeux, ou même une matière crémeuse, assez homogène, qui peut ressembler à du pus. Si l'on explore avec un stylet le trajet fistuleux, on arrive dans un cavité arrondie, bien circonscrite, qui complète l'illusion et fait penser à la fonte purulente d'un ganglion lymphatique. Il n'en est rien pourtant, le chirurgien ne tardera pas à être désabusé : le trajet fistuleux se perpétue, et loin de se cicatriser, l'ulcération s'élargit et prend tous les caractères du cancroïde.

Puisque le cancroïde tend lui-même à se détruire, comment se fait-il qu'on le regarde comme une affection incapable de guérir par les seuls efforts de la nature? La raison en est bien simple : pendant que l'ulcération fait un pas, la lésion en fait deux, de sorte que les tissus voisins sont envahis dans une proportion beaucoup plus grande que la destruction ne s'effectue. Il faut faire une réserve pour ces cancroïdes singuliers dans lesquels l'infiltation épithéliale est peu prononcée, et qui ont pour siége de prédilection les joues et la région temporale. Dans cette variété à marche lente, il semble que l'envahissement des tissus et la destruction suivent une marche parallèle; c'est ainsi qu'on peut s'expliquer la faible quantité d'éléments épithéliaux infiltrés au voisinage de ces ulcères.

VI. SYMPTOMATOLOGIE.

Les symptômes du cancroïde varient lorsqu'on examine l'affection dans les différents tissus où elle est susceptible de se développer. A la rigueur, il faudrait donc consacrer un article spécial à chacune des principales variétés; mais ici encore nous pouvons prendre comme type le cancroïde cutané, nous réservant de signaler en passant ce qu'il y a de spécial au point de vue symptomatique dans celui des autres régions.

L'affection débute sous des formes variables, insidieuses, qui peuvent se combiner entre elles, et dont l'étude a de l'importance, car il serait à désirer qu'on pût en reconnaître la nature au moment même de leur apparition.

A. Souvent ce sont des bouquets de papilles hypertrophiées, longues et flexibles, ou bien des granulations groupées au nombre de cinq ou six, grosses comme des grains de millet, faisant à la surface de la peau une saillie hémisphérique. C'est à ces formes qu'on a donné le nom de *tumeurs papillaires*, nom qui mérite d'être conservé, parce qu'il rappelle l'origine de la lésion. La couleur de ces petites productions est grisâtre ou rosée, et l'on distingue souvent dans leur voisinage des stries dont la teinte est plus vive et qui sont formées par des capillaires dilatés.

L'épiderme, épaissi au niveau des papilles hypertrophiées, forme à chacune d'elles un étui conique, de couleur grise ou jaunâtre, qu'on peut détacher assez facilement. Souvent les papilles sont si rapprochées les unes des autres qu'elles sont en quelque sorte empâtées dans une masse épidermique commune, qui peut faire croire à l'existence d'une tumeur unique; mais, quand à l'aide d'un corps gras ou d'applications émollientes on a ramolli cette croûte et qu'on la détache, on trouve à sa face inférieure le moule des petites éminences papillaires, et ces dernières se montrent à nu avec leur apparence véritable.

Cette forme peut s'observer partout, mais on la rencontre surtout au dos de la main, au talon, et à la lèvre inférieure.

B. D'autres fois on observe dès l'origine une petite squame épidermique dont voici les caractères : sur un point variable du tégument externe, surtout aux environs des ailes du nez et au dos de cet organe, se produit une écaille de quelques milimètres d'étendue; ses bords sont nettement délimités ou confondus d'une façon insensible avec l'épiderme des parties voisines. Cette écaille ne fait souvent aucune saillie et même semble excavée comme la surface de

certains squirrhes atrophiques qui s'emparent de la peau par sa couche profonde et tendent à la déprimer; dans quelques cas au contraire, la squame d'épiderme est assez épaisse pour faire une notable saillie. La surface en est tantôt molle et inégale, tantôt unie, sèche, fendillée, et d'un aspect nacré.

C. Enfin le cancroïde débute quelquefois par un tubercule dont le volume varie depuis la grosseur d'un grain de froment jusqu'à celle d'une petite noisette. Cette production fait ordinairement à la surface cutanée une saillie hémisphérique ou inégale et comme lobulée, quelquefois déprimée à son centre; rarement elle est pédiculée. Si l'on applique le doigt à la surface de cette petite tumeur, tantôt on lui trouve une consistance ferme qui rappelle la rénitence élastique de certaines productions embryo-plastiques; d'autres fois elle est mollasse et fongueuse presque au même degré qu'un encéphaloïde en voie de ramollissement. En la saisissant d'un côté à l'autre, on peut la faire mouvoir sur les couches profondes. Du reste, il n'est pas difficile de s'assurer qu'elle s'est développée aux dépens même de la peau ou du moins qu'elle s'est rapidement assimilé cette membrane, car à la surface de la tumeur on ne peut soulever la peau, même en un point circonscrit.

Le tubercule dont il s'agit est parfois incolore; plus souvent on y remarque de petites stries vasculaires arborisées; presque toujours on trouve à sa surface une pellicule constituée par un simple épaississement de la couche épidermique ou par un mélange d'écailles d'épiderme et de matière sébacée desséchée. Lorsque cette croûte est détachée, elle laisse à découvert une surface à peu près unie, en général humide, qui ne présente pas de saillies papillaires.

Le tubercule n'est pas toujours unique; lorsqu'on trouve plusieurs petites tumeurs, elles sont ordinairement très-voisines les unes des autres, et se confondent par leurs bords.

Il résulte de ce qui vient d'être dit, qu'on peut admettre trois formes principales dans l'origine de l'affection, formes qui mériteraient les noms de cancroïdes *papillaire*, *squameux* et *tubéreux*, et qui

correspondent précisément aux lésions anatomiques dont nous avons constaté l'existence. Le cancroïde papillaire se définit de lui-même; le cancroïde squameux répond à la variété anatomique dans laquelle toute l'épaisseur du derme est atteinte, c'est-à-dire à la variété dermique de l'affection; quant au cancroïde tubéreux, il comprend tous les cas où la lésion a son siége dans les glandes de la peau, et ceux où des produits épithéliaux se déposent par hétérotopie plastique. Il convient de faire remarquer en passant que le cancroïde présente à son début trois des formes anatomiques les plus communes dans les affections cutanées, à savoir : la papule, la squame, le tubercule, ce qui est bien propre à démontrer que la lésion est souvent d'une importance secondaire, et doit être subordonné à la nature de la maladie.

Quelquefois le cancroïde offre presque au début l'apparence d'une *fissure* grisâtre ou pointillée de rouge, dont les bords, coupés à pic et indurés, n'ont aucune tendance à la cicatrisation. Ce n'est point une forme anatomique spéciale : la petite ulcération dont je parle se voit presque toujours au voisinage des orifices naturels où le tégument est exposé à des alternatives continuelles de resserrement et de distension; aussi je n'hésite pas à rattacher à ces mouvements étendus l'aspect que présente souvent le cancroïde de ces régions. C'est aux lèvres surtout que cette variété peut être rencontrée : la fissure en occupe le bord libre et prend une direction verticale, à moins qu'elle ne se soit produite au niveau même de la commissure. Cette lésion est, si l'on veut, un accident de transition qui reconnaît pour cause la friabilité pathologique du derme et les fonctions de l'organe où le mal s'est développé.

Presque toujours le cancroïde est unique. On a cependant vu des sujets porter à la fois deux ou plusieurs de ces productions parfaitement distinctes, et ayant débuté en même temps ou à des époques variables, sans qu'on pût les regarder comme des cancroïdes par infection, puisque les malades n'étaient pas encore arrivés à la période de cachexie. Ces exemples rares sont tout à fait analogues à

ceux dans lesquels des tumeurs cancéreuses multiples se développent d'emblée comme manifestations primitives de la diathèse.

La possibilité des cancroïdes multiples est démontrée par les faits suivants :

M. Michon a vu une malade qui avait à la fois deux cancroïdes : l'un au nez, l'autre à la paupière supérieure gauche (*Revue méd.-chirurg.*).

M. Parmentier a montré à la Société anatomique des tumeurs épithéliales enlevées à une femme de 52 ans, qui avait à la fois 6 tumeurs à la main, 2 à l'avant-bras et 2 au bras. Ces productions étaient des cancroïdes, comme le démontraient l'analyse anatomique faite par M. Robin et la marche de l'affection. (*Bull. de la Société anat.*, 2e série, t. II, p. 96.)

Un malade observé par M Szokalski portait un cancroïde au dos de la main et un second à la lèvre inférieure (Acad. de Méd., 9 août 1853 ; obs. 3).

Un campagnard a été opéré par A. Bérard de deux ulcères chancreux, siégeant l'un à la lèvre inférieure, l'autre à l'angle interne de l'œil gauche.

Récemment M. Chassaignac m'a cité un fait qu'il a observé à sa consultation de l'hôpital Lariboisière : il s'agit d'un malade qui portait au côté droit du visage un cancroïde de la paupière inférieure et un second cancroïde sur la joue; et qui en outre avait au côté gauche du cou, au-dessous de l'angle de la mâchoire, un ganglion, depuis longtemps volumineux, que le chirurgien était porté à regarder comme atteint de la même lésion. Les deux cancroïdes du visage étaient isolés l'un de l'autre et assez loin de la ligne médiane pour qu'on pût éloigner l'idée d'un croisement des vaisseaux lymphatiques.

Enfin j'ai vu moi-même, dans le service de M. Michon, un malade qui depuis plusieurs années avait un cancroïde de la joue gauche, lorsque survint un autre ulcère de même nature au côté droit du cou, au milieu de la hauteur de cette région.

Dans ces faits, les manifestations ne sont pas nombreuses ; il n'en est plus de même dans les cas rapportés par M. Paget : cet auteur a vu sur plusieurs ramoneurs une centaine ou plus de productions verruqueuses paraissant être des cancroïdes au début.

On ne doit pas confondre cette multiplicité de cancroïdes primitifs avec ce qu'on observe assez souvent à une époque avancée de l'affection : autour de vieux ulcères chancreux, au moment où la cachexie commence à se produire, on remarque assez souvent dans la peau une foule de petits points isolés qu'on doit regarder comme des cancroïdes tardifs, et qui ne sauraient mieux se comparer qu'aux tubercules cancéreux qu'on voit paraître dans la peau de la mamelle lorsque cet organe est le siége d'un cancer déjà ancien qui commence à retentir sur la constitution. Ce ne sont plus déjà des manifestations primitives, et pourtant on ne peut les regarder encore comme des preuves de généralisation ; tout ce qu'on peut dire, c'est que l'affection tend à se multiplier et frappe de préférence les environs de l'organe primitivement envahi.

Au début, le cancroïde n'occasionne d'autre sensation que de petits picotements et un léger prurit; tout cela paraît si insignifiant que bien souvent le chirurgien n'est pas consulté. Le malade, cédant au désir de se gratter, arrache de temps en temps la pellicule qui recouvre la tumeur ; on voit alors une surface grenue et rosée, ou lisse et grisâtre, qui ne tarde pas à se recouvrir d'une nouvelle écaille.

La lésion peut rester stationnaire pendant plusieurs années; mais il arrive un moment où une ulcération superficielle s'établit. Cette surface ulcérée laisse quelquefois écouler deux ou trois gouttes de sang; elle fournit toujours une faible quantité d'une humeur claire, citrine, qui se concrète à la surface, et donne lieu à la production de croûtes n'offrant plus la même apparence que les squames épidermiques du début : leur surface est inégale, leur couleur jaune ou grisâtre, quelquefois même presque noire, quand une petite quantité de sang a été versée par les capillaires de la partie malade.

Ces croûtes de nouvelle formation peuvent acquérir une épaisseur qui leur donne une certaine ressemblance avec des cornes; elles produisent des tiraillements et des démangeaisons, tombent d'elles-mêmes ou sont arrachées par le malade, se reproduisent; la même série de phénomènes se renouvelle ainsi à quelques jours d'intervalle, et à chaque fois l'ulcération fait de nouveaux progrès.

L'envahissement du cancroïde est donc continuel, et, quand ses premières périodes ont été abandonnées à leur marche naturelle, l'ulcère, qui en est le résultat, présente des caractères dont la vue seule peut donner une juste idée.

La *surface ulcérée* a des dimensions qui peuvent aller depuis 1 ou 2 centimètres jusqu'à 10 ou 12, quelquefois même plus. Le fond de cet ulcère est taillé de la façon la plus irrégulière: en quelques points, ce sont des excavations profondes; ailleurs, des bourgeons charnus exubérants, saignant au moindre contact, qui dépassent le niveau des parties saines voisines. Cette surface est tantôt rouge terne et violacée; tantôt grisâtre, pointillée de rouge, ou couverte d'un enduit pulpeux; elle sécrète un liquide sanieux, d'une odeur fétide, analogue à celle qu'on a regardée comme spéciale aux tumeurs squirrheuses et encéphaloïdes ulcérées. Dans les espèces de cavernes dont est creusé l'ulcère, il n'est pas rare de remarquer une matière blanchâtre, caséeuse, composée de grumeaux, offrant une ressemblance grossière avec un peloton de fil, et constituée par un détritus d'éléments épithéliaux qu'on enlève avec facilité.

Les *bords* de l'ulcère ont la forme de bourrelets saillants, rugueux, inégaux, renversés en dehors, d'une dureté squirrheuse, et sont parsemés de bourgeons exubérants; ici taillés à pic, ailleurs ils conduisent par une pente douce des parties saines vers le fond de l'ulcère; leur côté interne, qui répond à l'ulcère, continuellement lubrifié par les liquides sécrétés, reste humide et rosé; leur face périphérique se dessèche, se couvre de croûtes provenant de la dessiccation de l'humeur sanieuse qui a coulé sur les parties voisines,

ou bien on y voit quelques écailles épidermiques, tout à fait analogues à celles qui marquent le début de la plupart des cancroïdes, et dont l'anatomie pathologique nous a donné la valeur.

Au delà de ces bords indurés, fréquemment la peau est marquée de stries vasculaires qui peuvent s'étendre au loin, comme dans les cas où le tégument, soulevé par une tumeur cancéreuse, est aminci et sur le point de s'ulcérer. Dans une observation que j'ai recueillie à la Pitié, dans le service de M. Michon, un cancroïde de la joue gauche avait produit une vascularisation telle de la peau voisine, que l'on pouvait suivre des stries sanguines qui passaient d'un côté à l'autre sur le dos du nez, et venaient se perdre dans la joue opposée à 1 ou 2 centimètres du sillon qui la sépare du nez. Avec une pareille disposition, il y aurait lieu de s'attendre à trouver les hémorrhagies comme une complication fréquente des cancroïdes ulcérés. Il n'en est rien pourtant; cet accident ne s'observe guère que sur des cancroïdes qui ont atteint des couches profondes, et compromis les parois de vaisseaux volumineux.

A une période avancée, la base dure sur laquelle repose l'ulcère perd la mobilité qu'elle avait au début. On sent une masse empâtée, diffuse, qui confond toutes les couches anatomiques de la région. S'il est voisin de quelque partie du squelette, l'ulcère attaque le tissu osseux, le corrode; on sent avec le stylet que l'os est raréfié, et l'on peut en détacher des parcelles; des cloisons osseuses disparaissent et établissent des communications anomales entre des cavités voisines, telles que les fosses nasales et la cavité buccale.

Ce travail de destruction ne s'accompagne pas toujours de douleurs très-vives. Certains malades éprouvent seulement un peu de prurit au voisinage de l'ulcère et de loin en loin quelques petits élancements, tandis que d'autres sont en proie à des souffrances horribles et ressentent des douleurs lancinantes aussi aiguës que celles des tumeurs squirrheuses et encéphaloïdes.

L'ulcère cancroïde n'a pas toujours les caractères qui viennent d'être décrits; le siége et la structure de la lésion sont pour beau-

coup dans la forme qu'elle affecte. Le cancroïde des joues ne présente pas d'ordinaire un aspect aussi hideux : la surface ulcérée y est moins anfractueuse, plus superficielle, à peu près sèche, dépourvue de bourgeons exubérants ; ses bords sont moins élevés, moins durs, et ne sont pas renversés en dehors ; sa base ne repose pas sur une épaisse couche de tissus malades. Il semble, en un mot, que dans cette variété la lésion tende à gagner bien plus en largeur qu'en profondeur ; toutefois à la longue les couches profondes finissent par être envahies et les os eux-mêmes détruits comme dans l'autre variété. La marche de cet ulcère est beaucoup plus lente que celle de la plupart des autres cancroïdes, et les douleurs y sont à peu près nulles, si ce n'est à une époque très-avancée.

Dans les deux cas, il s'agit bien de la même maladie, car les deux variétés présentent tous les intermédiaires possibles. Il n'en est pas moins vrai que ces deux formes d'ulcères cancroïdes méritent d'être distinguées et l'ont été en réalité par la plupart des auteurs, qui ont appelé rongeante la dernière forme que j'ai décrite, par opposition à l'épithète de végétante qu'ils ont appliquée à l'autre.

La *forme végétante,* qu'on observe surtout à la lèvre inférieure, au dos de la main et parfois en d'autres régions, présente en effet une tendance marquée à la production de bourgeons exubérants, non-seulement dans son origine, mais encore à une période avancée, alors même que plusieurs points de sa surface sont creusés de profondes excavations.

La *forme rongeante,* plus spéciale à la partie supérieure du visage (joues, front, région temporale), offre une marche franchement ulcéreuse. C'est probablement de cette variété que les chirurgiens anglais veulent faire une maladie spéciale sous le nom d'*ulcère rongeant* (*rodent ulcer*) ; mais il n'est pas difficile de voir, d'après leurs propres descriptions, qu'il s'agit d'un véritable cancroïde. « Ce qui caractérise essentiellement l'ulcère rongeant, dit M. Zach. Laurence, c'est la tendance à la destruction, tandis que dans le cancer et l'épithélioma il y a dépôt primordial d'un tissu morbide, et quelque-

fois des granulations à la surface des ulcères même» (*Med. times*, novembre 1858, p. 470). D'après Brodie, l'affection débute par un tubercule qui peut rester stationnaire pendant plusieurs années, mais «qui s'ulcère quand le malade devient vieux ; l'ulcère s'étend lentement, mais constamment, et si on l'abandonne à lui-même, il détruira les joues, les os, entraînera même la mort ; mais il lui faut plusieurs années pour parcourir cette période d'ulcération, ce qui prouve que cet ulcère ne doit pas être considéré comme malin. C'est une maladie entièrement locale; elle n'affecte point les lymphatiques et ne se généralise pas.» (*Lect. on pathol. and surg.*)

Les caractères que M. Paget assigne à l'ulcère rongeant sont les suivants : «Cet ulcère est ovale ou circulaire, d'une étendue variable ; sa base est profondément et inégalement excavée, presque toute sa surface est beaucoup moins verruqueuse et bourgeonnante que celle du cancroïde ; il est comparativement sec, ne laisse écouler que très-peu d'ichor ; sa couleur est jaune rougeâtre et sombre. Les bords en sont minces, peu élevés ; s'ils sont élevés, ils ne sont pas renversés en dehors, mais légèrement arrondis. La peau voisine est saine, la base et les bords sont fermes, comme entourés par une couche dure d'environ une ligne d'épaisseur ; cette couche augmente peu d'épaisseur à mesure que l'ulcère avance.» (*Loc. cit.*, t. II, p. 452.)

Cette étude clinique de l'ulcère rongeant montre qu'il n'y a aucun caractère essentiel qui permette de le distinguer du cancroïde : la marche lente dont parle Brodie peut se trouver même dans le cancroïde de la lèvre inférieure, qu'on regarde à juste titre comme l'un des plus graves ; et quant à ces bords peu indurés et non renversés en dehors dont parle M. Paget, on les voit dans bien des cas où l'existence d'un cancroïde ne saurait être révoquée en doute. Il y aurait un caractère différentiel bien plus important, si nous n'avions connaissance de certaines formes exceptionnelles dont nous avons parlé. M. Paget dit qu'il a examiné plusieurs de ces ulcères

rongeants, et n'y a pas trouvé de cellules épithéliales ; mais nous savons que dans le cancroïde à marche fort lente, qui se montre à la partie supérieure du visage, l'infiltration épithéliale n'occupe quelquefois, à un moment donné, qu'une très-petite étendue de la surface, et qu'il faut être prévenu de ce fait pour la découvrir : aussi je n'hésite pas à rattacher cette lésion au groupe des cancroïdes.

Au point de vue symptomatique, le cancroïde des muqueuses offre avec celui de la peau de nombreux points de contact ; aussi je me bornerai à en dire quelques mots. On a eu surtout en vue le cancroïde de la cavité buccale, qui, à cause de sa fréquence, de la gêne qu'il occasionne dès le début, de la facilité avec laquelle il peut être observé, a été l'objet d'études spéciales qui permettent d'en tracer un fidèle tableau.

Souvent l'affection provient de la simple extension d'un cancroïde qui a pris naissance sur la peau même, au voisinage d'un de ces orifices naturels où les deux téguments externe et interne se modifient et se confondent par une transition presque insensible. D'autres fois c'est d'emblée par la muqueuse que débute le mal.

L'affection se montre dans l'origine sous l'aspect de *productions papillaires* ou de *petites tumeurs* arrondies, pédiculées ou non, et d'un volume variable.

Dans tous les cas, on trouve la surface du cancroïde d'une mollesse et d'une humidité que l'on s'explique bien par le contact continuel du liquide qui baigne la muqueuse; ici point de squames qui puissent masquer la forme primitive de la lésion.

Les tumeurs papillaires des muqueuses sont assez souvent analogues à celles de la peau; d'autres fois elles acquièrent un développement énorme et prennent l'aspect d'arborisations rosées : telles sont en particulier ces végétations en choux-fleurs du col de la matrice que John Clarke a décrites en 1809, et dont la structure a été étudiée depuis quelques années par MM. Frerichs, Carl Mayer, Kiwisch et Virchow. Ces végétations ne produisent guère de dou-

leurs, mais elles s'accompagnent de fréquentes hémorrhagies et d'une sécrétion abondante, ce qu'on doit attribuer avec M. Virchow au développement extrême et à la position superficielle de leurs capillaires.

Le cancroïde tubéreux peut se rencontrer partout, mais il a comme siége de prédilection la face dorsale de la langue. Il y a pourtant un autre point de l'économie où on le rencontre assez souvent : je veux parler de l'extrémité inférieure du rectum, où il peut se présenter sous forme de petites tumeurs arrondies, qui refoulent la muqueuse et finissent par se pédiculiser, résultat qui peut être dû au passage des matières fécales, lesquelles tendent à chasser vers la partie inférieure de l'intestin les tumeurs qui font saillie dans sa cavité.

Lorsqu'une muqueuse est le siége d'un cancroïde qui se développe dans son derme sans produire l'hypertrophie de ses papilles, on observe tout à fait au début une petite plaque lenticulaire, blanchâtre, à peine saillante, qui ressemble quelquefois à la plaque muqueuse syphilitique. Cette plaque s'ulcère de bonne heure ou ne tarde pas à devenir le siége d'une fissure quand elle est exposée à des tiraillements. Ainsi s'expliquent ces longues fissures qu'on trouve quelquefois dans le sillon qui sépare la langue du plancher buccal.

Quel que soit le début, l'ulcération est ordinairement précoce ; les tissus environnants sont envahis, et l'on est en présence d'un ulcère qui a de grandes analogies avec celui du tégument externe et peut offrir comme lui les formes végétante et rongeante. Il est presque inutile de faire remarquer que sa surface, constamment humide, est presque toujours le siége d'une sécrétion abondante et fétide.

Les muqueuses des organes profonds sont également exposées au cancroïde, mais dans une proportion infiniment moindre, et la lésion ne se révèle que par des troubles fonctionnels en rapport avec la nature de l'organe envahi. Tel malade atteint de cancroïde du larynx a présenté les symptômes d'une laryngite chronique ou des accès de dyspnée ; tel autre a les signes d'un rétrécissement de l'œsophage

sur la nature duquel on conserve des doutes légitimes et que l'autopsie montre constitué par un cancroïde. Je ne saurais insister sur de pareils faits qui ne rentrent pas dans l'étude générale de l'affection.

VII. MARCHE, TERMINAISONS.

L'étude des symptômes nous a montré que le cancroïde des surfaces libres elles mêmes ne débute pas d'emblée par une ulcération, mais par une lésion tégumentaire dont les caractères sont variables. J'ai ajouté qu'à cet état l'affection peut rester stationnaire pendant fort longtemps ; c'est qu'en effet, un des traits les plus caractéristiques du cancroïde est la lenteur habituelle de sa marche, non-seulement au début, mais encore lorsque l'ulcération s'est produite. Boyer a vu un bouton ne s'ulcérer qu'après vingt-sept ans. De pareils exemples sont fort rares, mais on peut assez souvent voir le cancroïde ne dépasser cette première période qu'après plusieurs années.

Par opposition, on doit noter que M. Sédillot, dans un article sur le traitement des cancers épithéliaux, par l'application du cautère actuel, a cité un malade de 55 ans qui avait eu la totalité du pavillon de l'oreille détruite en moins de trois semaines par un cancroïde.

Cette forme aiguë est tout exceptionnelle ; mais, bien que l'affection marche avec lenteur, elle n'en conduit pas moins à une destruction progressive et fatale, l'ulcération s'accroît, et plus elle gagne en étendue, plus ses progrès deviennent rapides.

Fréquemment des cancroïdes qui ont marché tout d'abord avec la lenteur habituelle prennent tout à coup un grand accroissement. Quelquefois on ne peut se rendre compte de ce changement, mais presque toujours on en trouve la cause dans une irritation mécanique portée sur la partie malade. Il est en effet remarquable de voir l'influence que les irritations locales de toute nature ont

sur la marche de cette affection : un petit bouton reste inoffensif pendant de nombreuses années; un jour, le malade commence à l'agacer, en enlevant, à mesure qu'elle se produit, la pellicule qui le recouvre, aussitôt l'affection prend une marche rapide. D'autres fois un médecin consulté touche le petit ulcère avec un caustique superficiel, habituellement le nitrate d'argent; cette simple action semble donner un coup de fouet à la lésion, qui dès lors fait de rapides progrès. Ce fait, on peut le constater journellement, et pour ma part j'en ai recueilli plusieurs exemples; on comprend dès lors pourquoi les anciens chirurgiens, qui avaient fait la même remarque, donnèrent au cancroïde le nom de *noli me tangere*.

D'autres conditions influent aussi sur la marche; deux surtout sont évidentes.

A ce point de vue, le *siége* a beaucoup d'importance. Quand la lésion occupe la peau, elle parcourt ses périodes avec une extrême lenteur; c'est au nez et surtout aux joues qu'on peut observer des cancroïdes dont l'origine remonte à trente ans et même plus.

Lorsqu'elle occupe les muqueuses ou leurs orifices, l'affection suit une marche beaucoup plus rapide, phénomène qu'on peut expliquer, en partie du moins, par les irritations continuelles auxquelles le *noli me tangere* de ces régions est exposé. C'est ainsi que de tout temps on a remarqué combien le cancroïde des lèvres est plus grave que celui du tégument externe, et M. Lebert a étayé par des chiffres ce qui était déjà admis par les chirurgiens. Cet auteur a trouvé que la durée moyenne de la vie dans le cancroïde, pris d'une façon générale, était de 6 ans $^1/_2$; or, si l'on tient compte des diverses régions, on trouve que la durée moyenne est, à la lèvre inférieure, de 3 ans $^2/_5$ seulement; à la verge, de 3 ans $^2/_3$; au tronc et aux membres, 8 ans $^{45}/_{48}$; à la vulve, 9 ans $^1/_{16}$; au visage, 9 ans $^7/_{12}$.

Les moyennes n'ont jamais une valeur absolue; il n'en est pas moins vrai que les chiffres sont quelquefois nécessaires pour faire

accepter une vérité. Dans les observations que j'ai compulsées, je suis arrivé à des résultats analogues à ceux de M. Lebert. Sans prendre de moyenne, j'indiquerai les principaux chiffres : sur 43 cancroïdes de la lèvre inférieure dont le début était bien indiqué, 33 remontaient à une époque comprise entre 1 et 4 ans ; sur 5 cancroïdes de la langue, 4 existaient seulement depuis 3 mois à 1 an; 4 cancroïdes du rectum remontaient à 6 mois ou 2 ans ; sur 13 cancroïdes de la vulve, de l'utérus et de la verge, 12 n'existaient que depuis 3 mois à 5 ans. A côté de ces cancroïdes, qu'on pourrait appeler à courte période, je citerai par opposition ceux des joues, du nez et des paupières, qui tous avaient eu à peu près la même marche, et se trouvent régulièrement espacés dans la période de 1 à 25 ans.

Je ne prétends pas exprimer par les chiffres qu'on vient de lire la durée de la vie dans chacune des variétés : en effet, presque toutes les observations ont été prises sur des malades qui ont pu vivre encore longtemps. Je suis donc porté à regarder comme trop faibles les moyennes données par M. Lebert.

Voici maintenant les résultats fournis par mes observations personnelles :

Sur 12 cancroïdes de la lèvre inférieure, 7 existaient depuis 1 à 5 ans; 1 autre remontait à 7 ans; 3 à 10 ans ; 1 seul à 15 années.

La langue donne des résultats plus remarquables encore, puisque 4 cancroïdes de cet organe n'avaient que de 3 mois à 1 an d'existence, et qu'un seul remontait à 12 ans.

Dans toutes les autres régions la marche avait été fort lente, surtout aux joues, qui ont offert 1 cas datant de 35 années, et 1 autre plus curieux encore, qui remontait à 50 ou 55 ans. Pour ce dernier fait, il s'agit de l'observation de cancroïde mélanique que j'ai publiée page 64.

Quoique le cancroïde de la verge soit habituellement un des plus

rapides, le seul exemple qui figure dans mes statistiques remontait à 35 ans.

Il est donc évident que le cancroïde des muqueuses et celui qui se développe à leurs orifices ont une marche beaucoup plus rapide que celui du tégument externe; mais on a pu voir qu'il y a des faits exceptionnels. D'autre part, il y a des différences singulières entre des régions qui paraissent dans des conditions identiques : « Il est remarquable, disent les auteurs du *Compendium de chirurgie*, que les ulcères cancéreux de la lèvre supérieure ont en général une marche moins rapide que ceux de la lèvre inférieure. »

La *nature de la lésion* a également une grande influence sur la marche : le cancroïde dermique parcourt ses périodes avec rapidité, si on le compare aux autres formes, et surtout au cancroïde papillaire. Voici, je crois, le motif de la lenteur de cette dernière variété : on sait que les tissus fibreux s'opposent jusqu'à un certain point à l'extension du mal; quand la peau n'est affectée que dans ses couches les plus superficielles, son derme résiste beaucoup à cause de sa densité, et ne se laisse infiltrer qu'avec lenteur; et si le cancroïde des muqueuses suit une marche rapide, c'est qu'il trouve dans le derme mince et le tissu lâche de ces membranes des conditions favorables à son accroissement.

Je rappelle enfin la lenteur avec laquelle progressent ces cancroïdes, où les éléments épithéliaux sont relativement rares. Il semble que l'infiltration épithéliale ne s'y fasse à un moment donné qu'en un point très-circonscrit, circonstance qui explique pourquoi l'affection suit quelquefois une marche serpigineuse.

Pendant un temps variable, le cancroïde se borne aux désordres locaux qui ont été décrits; mais il arrive un moment où il étend sa sphère d'action et retentit sur l'économie. Quoique je ne sois pas disposé à regarder cette affection comme purement locale, il n'en est pas moins vrai que la diathèse qui l'a produite est compatible

avec une santé parfaite en apparence, et il faut accepter comme évidente l'influence de la lésion sur l'organisme.

Cette réaction du cancroïde sur l'économie est le résultat du transport des sucs spécifiques fournis par les tissus malades. Deux voies leur sont ouvertes : les lymphatiques et les veines. Si les lymphatiques sont plus spécialement atteints, on observe l'engorgement ganglionnaire; si les veines livrent passage aux produits dont je viens de parler, on voit se développer les symptômes d'une cachexie profonde qui ne tarde pas à entraîner la mort.

Il en résulte que la cachexie n'est point en rapport nécessaire avec le nombre et le volume des ganglions engorgés.

I. L'*engorgement ganglionnaire* est la moins grave des deux conséquences ultimes du cancroïde. Tout semble encore se passer dans la région atteinte, puisque, comme je l'ai fait remarquer, c'est le ganglion le plus voisin de la partie malade qui est tout d'abord envahi; mais cette complication donne en quelque sorte la mesure des tendances envahissantes de l'affection; aussi doit-on toujours explorer avec le plus grand soin les glandes lymphatiques et attacher beaucoup de valeur au moindre engorgement dont elles peuvent être le siége. La fréquence et le mécanisme de l'infection ganglionnaire ont été indiqués (voy. *Anat. pathol.*, p. 65 et suiv.); il reste à en faire l'étude clinique.

Il est probable que tout cancroïde dont la marche ne serait entravée par rien finirait par occasionner l'engorgement des glandes lymphatiques correspondantes; toutefois il est bien difficile de démontrer l'exactitude d'une pareille assertion, puisqu'on peut voir des malades qui portent des cancroïdes depuis vingt ou trente ans sans que le système lymphatique soit envahi. Ces faits ront rares, et, dans mes relevés, la plupart des engorgements ganglionnaires existaient chez des sujets malades depuis un à trois ans. Toutes choses égales d'ailleurs, on comprend que les chances de cette complication deviennent d'autant plus grandes, que la lésion est plus ancienne; mais il

n'y a là rien de fixe, et, à côté de cancroïdes de la lèvre inférieure qui avaient infecté les ganglions au bout de quelques mois, j'en pourrais citer d'autres de la même région, qui, après sept ou huit ans, étaient exempts de cette complication.

L'envahissement des glandes lymphatiques est d'autant plus prompt et plus sûr que le cancroïde suit lui-même une marche plus rapide. Il en résulte que toutes les régions ne présentent pas une égale aptitude à cette complication. Ainsi, dans les faits que j'ai consultés, 12 fois il est dit qu'il existait un engorgement ganglionnaire : or, sur ces 12 faits, 10 fois il s'agissait de cancroïdes des lèvres (les deux autres siégeaient au bras et à la verge), proportion qui dépasse de beaucoup la fréquence relative du cancroïde de ces régions, puisque, dans ce même relevé, le cancroïde des lèvres constitue à peu près le tiers de la masse totale.

Ce résultat est confirmé par mes observations particulières. Les 14 cas où l'engorgement des ganglions a été trouvé se répartissent de la façon suivante :

Lèvre inférieure	6
Langue et plancher buccal	3
Paupière inférieure	1
Région parotidienne	1
Joue	1
Front	1
Jambe	1

Voici maintenant le tableau des 23 cancroïdes qui n'avaient point envahi le système lymphatique :

Lèvre inférieure	6
Langue	1
Paupière inférieure	3
Joues	6
Front	1
Nez	3
Jambe	1
Doigt	1
Prépuce	1

De tous ces faits réunis, on peut conclure que l'engorgement ganglionnaire est relativement rare dans les cancroïdes du tronc, des membres et de la partie supérieure de la face.

Quand l'infection du système lymphatique s'est produite, on trouve dans l'origine, en explorant la région occupée par les ganglions qui reçoivent les vaisseaux blancs de la partie malade, une ou plusieurs petites tumeurs arrondies, mobiles, à surface lisse, tout à fait indolentes à la pression. A la simple vue, rien ne révèle leur existence, car la peau conserve sa coloration naturelle et les tumeurs ne sont pas encore assez volumineuses pour soulever le tégument; mais il suffit de palper la région pour s'assurer de leur existence. Lorsqu'elles ont acquis le volume d'une noisette à une noix, elles font saillir la peau, surtout si elles reposent, par leur face profonde, sur un plan résistant. Il y a presque toujours trois ou quatre de ces petites tumeurs, et, comme l'envahissement est progressif, c'est ordinairement le ganglion le plus voisin de l'ulcère qui est le plus volumineux. Si la région est riche en glandes lymphatiques, comme le cou, l'aine ou l'aisselle, on finit par trouver un énorme chapelet qui occupe toute la région, car les nombreuses connexions établies entre les ganglions les rendent solidaires et favorisent le passage de la maladie de l'un à l'autre.

Au début, ces tumeurs ont une consistance ferme; plus tard elles se ramollissent quelquefois à un point tel qu'on y sent une véritable fluctuation. Alors les douleurs apparaissent, ou, si elles existaient déjà, elles deviennent plus vives; des adhérences s'établissent entre le derme et le centre d'un ganglion; souvent plusieurs tumeurs se confondent à cette période avancée et vont ulcérer largement la peau qui les recouvre. Dans tous les cas, le tégument est soulevé, rougit, de petites stries vasculaires s'y développent, il arrive un moment où l'épiderme se déchire, et l'on aperçoit alors une ulcération de couleur grisâtre, du fond de laquelle on fait sortir une matière qui ressemble parfois à du pus, mais qui plus souvent est grumeleuse, jaunâtre et se dissocie avec facilité. Au microscope, on

ne trouve dans ces débris que des éléments épithéliaux altérés et une plus ou moins grande quantité de graisse.

La cavité se vide d'elle-même en quelques jours ou peut être vidée par la pression, et l'on voit une excavation profonde, à parois inégales, d'abord couvertes de grumeaux caséeux, plus tard de couleur rose ou violacée. Cette cavité, loin de se cicatriser, devient le siége d'un travail ulcératif graduel ; de nouveaux ganglions se tuméfient, les douleurs lancinantes deviennent plus vives que jamais, la constitution s'altère, et le malade succombe au milieu de la cachexie. Voici le résumé d'un fait dont j'ai été témoin et qui peut être pris comme type de la maladie dans ce qu'elle a de plus hideux :

Au mois de mars 1858, M. le Dr Mabit, de Nantes, eut l'obligeance de me conduire auprès d'un homme de 46 à 48 ans, qui trois ans et demi auparavant avait vu paraître au côté gauche de la lèvre inférieure un petit tubercule couvert d'une mince pellicule blanchâtre. Le tubercule s'excoria, une ulcération à base dure se produisit; deux ans après le début de l'affection, un chirurgien fut consulté et l'opération résolue. D'après les renseignements que me donna le malade, il paraît qu'outre l'incision en V qui fut faite à la lèvre inférieure et à la faveur de laquelle la lésion primitive a été enlevée, on fut contraint d'aller chercher sous la mâchoire, à gauche de la ligne médiane, deux ganglions engorgés gros comme de petites noisettes. La cicatrisation de ces deux plaies se fit très-bien.

Six mois après l'opération, le malade s'apercevait que plusieurs petites tumeurs arrondies, mobiles, indolentes, se développaient aux deux côtés du cou, à quelques centimètres au-dessous de la mâchoire. D'abord isolées, toutes ces tumeurs ne tardèrent pas à se confondre; elles se multiplièrent au point d'envahir les deux côtés du cou dans toute leur hauteur; la peau devint adhérente, rougit et s'ulcéra. Tous ces phénomènes ne demandèrent qu'un an pour se produire.

Au moment où je vis le malade, le cou offrait un aspect horrible : sa largeur dépassait celle de la tête; des tumeurs inégales soule-

vaient çà et là une peau amincie et violacée; de chaque côté, au-dessous de la mâchoire, existait un vaste hiatus ulcéreux, large de 5 à 6 centimètres, à travers lequel l'œil plongeait à une profondeur effrayante, jusque sur les parois du pharynx. Aux battements dont était animée la paroi postérieure de l'ulcère, on devinait la carotide et l'on avait lieu de redouter une hémorrhagie qui pourtant ne survint pas.

Épuisé par une sécrétion sanieuse et fétide, et par des douleurs que rien ne pouvait calmer, le malade mourut quelques jours après la visite que je lui avais faite.

Je recueillis après la mort un fragment du tissu de la surface ulcérée et un petit ganglion pris à quelque distance. Les deux pièces avaient une structure qu'on peut regarder comme le type du cancroïde et contenaient surtout une énorme quantité de minces lamelles épithéliales, contournées sur elles-mêmes, et quelques globes épidermiques.

II. L'engorgement ganglionnaire nous a forcément conduits à la *cachexie*, dont l'observation précédente est un exemple frappant; c'est que tous deux suivent presque toujours une marche parallèle : l'engorgement des glandes lymphatiques se montre d'abord, mais il ne tarde pas à être suivi de l'état cachectique dont il n'est que le prélude. Cet état n'arrive ordinairement qu'à une époque fort avancée; on voit assez souvent des malades qui portent depuis longtemps de vastes cancroïdes sans que leur constitution paraisse en souffrir. Tôt ou tard cependant les symptômes généraux apparaissent et la cachexie qui survient n'a rien de spécial : le sujet présente la couleur jaune terne de la peau, l'amaigrissement et les douleurs, tels qu'on les observe dans les tumeurs squirrheuses et encéphaloïdes ulcérées; la fièvre ne s'y joint que fort tard et manque même parfois entièrement; dans les derniers moments de la vie, les tissus tendent à l'œdème, et le malade finit par succomber sous l'influence des seuls progrès de l'affection primitive.

Il est fort rare, en effet (voy. *Anat. pathol.*, p. 70), que des tumeurs secondaires se développent dans les organes internes ; si pourtant elles se produisent, elles hâtent la terminaison fatale par leur multiplicité même ou par les troubles qu'elles apportent dans les fonctions d'organes importants. A l'autopsie, on trouve alors des tumeurs qui ont ordinairement la structure des cancroïdes, mais quelquefois ce sont des *encéphaloïdes* véritables, ainsi que MM. Paget et Schrœder Van der Kolk en ont vu chacun un exemple. Le malade de M. Schrœder Van der Kolk avait un cancroïde de la langue avec lequel coexistait au cou une tumeur carcinomateuse. Dans le fait de M. Paget, il s'agissait aussi d'un cancroïde de la langue qui coïncidait avec des tumeurs encéphaloïdes du poumon et des glandes cervicales.

M. Velpeau a observé un malade chez lequel, une tumeur épithéliale ayant été enlevée au côté gauche de la lèvre inférieure, un tissu cancéreux se développa et fut constaté microscopiquement dans l'os maxillaire supérieur de l'autre côté (Académie de Méd., 10 octobre 1854).

Voici un autre fait qui me paraît se rattacher au même groupe. Il s'agit d'un malade qui avait deux tumeurs : l'une, ulcérée, occupait le cuir chevelu; l'autre, non ulcérée, appartenait à la région dorsale de la main. Ces tumeurs, enlevées avec le bistouri, furent examinées par M. Verneuil, qui les trouva constituées par une hypertrophie des glandes sudoripares avec hypergénèse épithéliale. Ces tumeurs se reproduisirent et furent attaquées de nouveau par les caustiques. Deux ans après la première opération, le malade succombait dans le marasme; à l'autopsie, on trouvait des productions cancéreuses dans le foie, la rate, les ganglions abdominaux, les reins et les poumons. Ces pièces ont été présentées par M. Verneuil à la Société anatomique. La tumeur du dos de la main avait récidivé une troisième fois, était ulcérée, et offrait encore de l'hypertrophie des glandes sudoripares, des globes épidermiques, et quelques éléments ayant les plus grandes analogies avec les noyaux cancéreux. (*Bulletins de la Société anat.*, 2e série, t. 1, p. 9.)

Je crois avoir observé moi-même un cas analogue, mais je le donne sous toutes réserves : l'année dernière, se présenta dans le service de M. Michon un homme qui, dix-huit mois auparavant, avait été opéré d'un cancroïde de la lèvre inférieure. L'opération avait parfaitement réussi, et il n'y avait aucune trace de récidive locale; mais il s'était développé à la partie inférieure du sternum une tumeur qui semblait avoir perforé cet os, faisait à l'extérieur une saillie presque aussi grosse que le poing et était couverte d'une peau amincie et fortement injectée. Cette tumeur était molle, sans fluctuation. Le malade, voyant qu'il n'avait aucune opération à subir, est retourné chez lui, et je ne sais ce qu'il est devenu.

Les faits précédents montrent à la fois la possibilité et la rareté d'une pareille coïncidence : ils ont, je crois, une grande valeur.

M. Paget avance que l'altération générale de l'économie n'a rien de caractéristique et survient à la même époque que s'il s'agissait d'une autre maladie de même étendue. Il me paraît difficile de partager cette opinion : nous voyons de vastes ulcères non cancéreux persister pendant des années sans produire de cachexie, bien qu'ils soient le siége d'une sécrétion fétide et abondante; la sécrétion et les douleurs ne me paraissent pas suffisantes pour expliquer l'action générale du cancroïde et l'issue fatale qui en est le résultat.

On peut dire en effet que la mort est la *terminaison naturelle* de cette affection, alors même qu'il ne survient aucune complication qui permette de l'expliquer.

D'autres fois la mort est hâtée par des *troubles spéciaux* dépendant du siége de la lésion : si la lèvre inférieure est détruite dans une grande étendue, l'écoulement continuel de la salive au dehors peut amener un affaiblissement dont les conséquences sont promptement funestes ; un cancroïde de l'œsophage peut faire périr d'inanition avant que la lésion soit encore bien avancée. Ces deux exemples suffisent pour faire comprendre l'importance que le siége peut avoir sur la gravité des accidents.

Quelquefois enfin des *complications* peuvent tuer prématurément le malade. Deux seulement seront examinées ; ce sont l'érysipèle et les hémorrhagies.

A. L'*érysipèle* ne me paraît pas avoir attiré l'attention des auteurs, et pourtant j'en ai recueilli plusieurs exemples remarquables. Il peut se montrer presque au début, lorsqu'il n'existe qu'une ulcération insignifiante ; il est probable qu'il reconnaît pour cause l'arrachement de la petite croûte qui recouvre l'ulcère. Un malade que j'ai vu dans le service de M. Michon prétendait même que c'était à la suite d'un érysipèle qu'il avait pour la première fois découvert le petit tubercule qui fut le point de départ de son mal. On ne doit voir là qu'un exemple d'érysipèle survenu dès le début de l'affection. Plusieurs années après, le même malade eut un second érysipèle dont les conséquences furent assez curieuses : l'ulcération, qui était fort petite (c'était une récidive), prit en quelques jours un accroissement tel que son diamètre devint double ou triple ; mais l'affection ne tarda pas à reprendre sa marche habituelle. Ces deux érysipèles ne pouvaient s'expliquer ni par l'emploi de topiques irritants, ni par le séjour du malade dans un hôpital.

Je ne citerai plus qu'un seul exemple. Il s'agit d'une femme atteinte d'un cancroïde de la paupière inférieure droite, et qui, dans l'espace de deux ans, eut *cinq* érysipèles, survenus tous spontanément.

Né sur les bords de l'ulcération, l'érysipèle s'étend à une distance variable ; mais quelquefois il reste circonscrit à une petite surface et tout rentre bientôt dans l'ordre. Ordinairement cette complication n'a pas de gravité, cependant elle a été mortelle dans un cas cité par M. Mayor (thèse citée).

B. L'*hémorrhagie* n'est pas un accident très-commun dans le cours du cancroïde, ce qui tient évidemment à ce que les vaisseaux propres du tissu pathologique, qui sont tous des capillaires, sont étouffés par l'infiltration épithéliale à mesure que l'ulcération se produit ;

dès lors cet ordre de vaisseaux ne fournit d'ordinaire qu'une petite quantité de sang.

Il y a pourtant des cancroïdes de certaines muqueuses, ceux du col de l'utérus, par exemple, dont les capillaires sont assez volumineux et friables pour être le point de départ d'hémorrhagies inquiétantes.

D'autres fois ce sont des artères dont les parois ont été érodées par le travail ulcératif qui fournissent le sang, et nous avons vu autre part qu'il était presque nécessaire que ces vaisseaux fussent volumineux pour qu'on pût observer cette complication. C'est à la langue surtout que se présentent ces hémorrhagies multipliées et rebelles qui affaiblissent les malades et hâtent la mort, ce qu'on s'explique bien par la grande quantité d'artères qui sillonnent cet organe et par les mouvements étendus qui exposent les vaisseaux à la rupture quand leurs parois ont été altérées par l'infiltration épithéliale.

Quelquefois l'ulcération atteint une artère si volumineuse, qu'une hémorrhagie mortelle en est la conséquence. M. Paget a vu trois fois la perforation de l'artère fémorale. De son côté, M. Huguier a cité un cas analogue : un malade avait été opéré d'un cancroïde de la base de la langue; deux ans après, une récidive survenue dans un ganglion du cou ulcéra la carotide primitive, accident qui entraîna la mort (Soc. de chir., 12 mars 1856).

J'ai dit que la mort était la terminaison naturelle du cancroïde. La nature est-elle donc absolument impuissante contre cette cruelle affection, et la *guérison spontanée* ne s'est-elle jamais rencontrée? Je ne connais qu'un seul fait qui puisse se rapporter à cette heureuse terminaison; il a été observé par M. Lebert, dont je transcris textuellement la description : « C'était le cas d'une femme qui, depuis trente-trois ans, avait eu successivement un grand nombre de ces tumeurs aux membres inférieurs ; elles débutaient par une éminence verruqueuse qui après avoir grossi rapidement pendant trois ou quatre mois,

se flétrissait, disparaissait peu à peu, et laissait une cicatrice ridée à la peau. Nous avons pu suivre chez cette malade une de ces tumeurs qui existait au dos du pied. Saillante et mûriforme, et occupant avec sa base un espace de la grandeur d'une pièce de 5 francs, elle parut être de celles que le bistouri seul peut faire disparaître; mais quel ne fut pas notre étonnement, lorsque nous vîmes un cercle éliminatoire se former autour de sa base, tandis que toutes les saillies du milieu se flétrissaient. Le tissu de la tumeur disparaissait ainsi peu à peu, tandis que le cercle ulcéreux s'agrandissait pour se cicatriser à son tour par la suite. » (*Traité des mal. cancér.*, p. 679.) C'est donc une sorte d'inflammation éliminatrice qui a amené la guérison de cette singulière tumeur, sans que la gangrène ait paru intervenir.

M. Richet a présenté à la Société de chirurgie (16 mai 1855) un malade qui, entré à l'hôpital pour un cancroïde de la base de la langue, avait vu cette tumeur subir une *élimination spontanée*. Mais le malade était sous le coup d'une récidive, car il restait une cicatrice indurée au côté droit de la langue, et en même temps une tumeur dure à la partie postérieure du maxillaire inférieur. A propos de ce fait, M. Robert rapporta qu'il avait vu un cancroïde de la langue disparaître dans le cours d'une fièvre pernicieuse : peut-être, dit M. Robert, s'était-il opéré là quelque gangrène; mais, pendant l'accès, on s'est peu occupé de l'état de la langue. Malheureusement, six mois plus tard, un ganglion apparut à la région cervicale, et le malade, convaincu de l'incurabilité de son affection, se donna la mort.

J'ai moi-même observé un cas de *gangrène* dans un cancroïde de la paupière inférieure; mais le sphacèle a été limité à une très-petite portion du tissu morbide. C'était à l'hôpital Saint-Antoine, dans le service de M. Richet; les explorations qu'on fit pour déterminer avec précision les limites du mal amenèrent un peu d'inflammation, et cinq jours plus tard, on remarqua une végétation qui avait été frappée de gangrène.

Dans son remarquable mémoire sur l'anatomie pathologique du

cancer, M. Broca a bien étudé les conditions qui semblent amener la gangrène des tumeurs squirrheuses et encéphaloïdes (*Mém. de l'Acad. de Méd.*, t. XVI, p. 453). Il ressort des recherches faites par cet auteur que la gangrène est extrêmement rare dans le squirrhe; elle y revêt la forme sèche et résulte probablement d'un obstacle à l'abord du sang par compression des artères qui occupent les limites de la tumeur. Dans l'encéphaloïde, où la gangrène est beaucoup plus commune, c'est la forme humide qu'on observe ; or, comme la tumeur s'accroît avec rapidité, qu'elle altère les veines et les oblitère, elle se mortifie peut-être par gêne de la circulation en retour ou par le développement d'une inflammation que favorisent son énergique vitalité et sa riche vascularisation.

Nous avons vu le cancroïde offrir une structure qui se rapproche beaucoup de celle du squirrhe, dès lors il est probable que la gangrène y doit revêtir la forme sèche ; l'état dans lequel se trouvaient les artères coronaires des lèvres lorsque j'ai pu les examiner permet de pressentir la possibilité d'une oblitération complète de ces vaisseaux et le mécanisme par lequel se produirait le sphacèle ; mais on doit reconnaître que l'inflammation n'est pas toujours étrangère à ce mode de terminaison, comme le prouve l'exemple que j'ai rapporté. D'autre part, la rareté de la gangrène dans le squirrhe trouve son analogue dans le cancroïde, car les exemples cités plus haut sont les seuls que je connaisse.

Des *cicatrices* peuvent-elles se faire à la surface d'ulcères cancroïdes? De pareils faits ne doivent être acceptés qu'avec la plus grande réserve; mais il y aurait de l'exagération à en nier la possibilité, car on a vu des ulcères cancéreux véritables se cicatriser en partie. Il semble qu'en pareil cas l'ulcération gagne en certains points les limites du tissu morbide, et pour le cancroïde je ne suis pas éloigné de croire qu'une cicatrisation *partielle* ne puisse quelquefois se produire, spécialement dans la forme rongeante, où souvent de larges surfaces sont exemptes de toute infiltration épithéliale. Tout dernièrement, mon excellent ami M. Dubuc, interne chez M. Maisonneuve, m'a communiqué une observation qui confirme

ce que j'avance. Une femme de 70 ans portait depuis dix-sept années un cancroïde à forme rongeante, occupant toute la moitié droite du front. Il y a quelque temps, le fond de l'ulcère a commencé à se recouvrir d'une pellicule cicatricielle adhérente à l'os frontal; cette cicatrice, blanche et lisse, était d'abord isolée au milieu de l'ulcère, mais elle n'a pas tardé à marcher vers les bords, et actuellement elle se continue avec la portion de la circonférence qui limite l'ulcération en haut et à gauche; partout ailleurs le mal persiste et n'a pas de tendance à se cicatriser. Pour ne rien omettre, je dois faire remarquer que la cicatrisation a commencé quelques jours après une seule application de solution *très-étendue* de perchlorure de fer, mais je ne vois là qu'une simple coïncidence.

Il y a loin de ce fait à une guérison complète; il est possible que cette cicatrice se comporte comme celles qu'on voit s'effectuer à la surface des autres ulcères malins, et ne tarde pas à être détruite par les nouveaux progrès du mal.

VIII. RECIDIVES.

Quand le cancroïde a été opéré, il peut se reproduire. Quoique cette réapparition du mal appartienne au pronostic, il me paraît plus rationnel d'en parler dès à présent pour compléter l'histoire générale de l'affection.

L'examen des faits démontre que les récidives sont communes; mais quelle en est la fréquence réelle? Il n'est pas facile de le dire; cela tient, en grande partie, à la longue durée du cancroïde, et dès lors aux difficultés qu'on éprouve à suivre les malades pendant un nombre d'années suffisant pour qu'il soit possible de conclure à la non-récidive. On doit remarquer, en outre, que souvent les malades ne viennent pas retrouver le chirurgien qui les a opérés une première fois, de sorte que les observations sont en réalité presque toujours incomplètes. En tenant compte indistinctement de tous les sujets qui sont venus consulter pour des cancroïdes récidivés, on

n'a pas non plus de données rigoureuses, puisque très-certainement beaucoup de ceux qui venaient subir leur première opération ont dû voir plus tard l'affection reparaître; c'est pourtant le seul élément qui nous reste, et, s'il n'est pas de nature à nous éclairer sur la fréquence des récidives, il peut du moins donner, sur d'autres points de cette question, des notions importantes.

Sur 202 faits (j'ai retranché les exemples de généralisation), 44 fois il est question de récidives. Relativement au siége, ces récidives se répartissent de la façon suivante : 29 fois la reproduction s'est faite sur place; chez 5 malades, elle a lieu dans les ganglions correspondants; chez 9 autres, à la fois sur place et dans les ganglions lymphatiques; une seule fois, la récidive a eu lieu à distance : ce dernier fait a été observé par M. Velpeau chez un malade qui avait subi l'amputation de l'avant-bras pour un cancroïde de la face dorsale de la main, et chez lequel l'affection se reproduisit, longtemps après, dans la cicatrice du moignon (*Gazette des hôpitaux*, 1854, p. 402).

Il est donc certain que, d'une façon générale, la récidive est locale, ce qui a fait dire à quelques chirurgiens que le cancer épithélial était une affection localement maligne. Pour nous, qui savons que le cancroïde peut se généraliser ou donner lieu à des tumeurs cancéreuses secondaires, nous devons être moins exclusif, mais nous pouvons nous demander quelle est la cause de ces récidives qui se font sur place ou dans le système lymphatique, ce qui est évidemment la même chose.

J'ai beaucoup insisté (p. 51 et suiv.) sur un point très-important, c'est l'étendue réelle du cancroïde. Il m'est arrivé si souvent de trouver sur les limites des parties enlevées des tissus déjà malades, que je n'hésite pas à regarder la répullulation comme due presque toujours à ce que l'opération n'a pas détruit tout le produit morbide; il s'agit donc non d'une véritable récidive, mais d'une simple continuation de la maladie. Je dis presque toujours, car dans certains cas il y a une véritable récidive au voisinage du lieu primitivement affecté, de même qu'après l'ablation complète du squirrhe

et de l'encéphaloïde on voit des tumeurs secondaires se montrer de préférence dans l'organe qui avait été occupé par la tumeur primitive.

Que la récidive se fasse au voisinage de la cicatrice ou dans les ganglions correspondants, le mécanisme est toujours le même. Au moment où l'infection ganglionnaire débute, elle peut être facilement méconnue ; quand les glandes sont engorgées, quelquefois on les respecte, dans l'espoir qu'il s'agit d'un état inflammatoire de ces organes, ou, si on les attaque, rien ne prouve que l'infection n'ait pas atteint déjà des ganglions plus profondément placés : dans tous ces cas, si le cancroïde reparaît dans les ganglions, c'est encore la lésion primitive qui continue sa marche.

La variété anatomique de l'affection a beaucoup d'influence sur la fréquence et la forme de la récidive.

a. Plus le cancroïde a des tendances envahissantes, plus il a de chances de récidiver soit sur place, soit dans les ganglions, soit dans ces deux points à la fois. Les deux régions les plus maltraitées sous ce rapport sont la langue et la lèvre inférieure, puisqu'elles entrent pour 25 dans la somme des récidives que j'ai notées.

b. Tandis que les récidives locales sont fréquentes dans toutes les variétés, presque toutes les récidives ganglionnaires se rapportent à des cancroïdes qui siégeaient à la langue et à la lèvre inférieure ; les tableaux suivants en donnent la preuve :

Récidive dans les ganglions.....	Lèvre inférieure.....	3
	Langue.....	2
Récidive à la fois sur place et dans les ganglions.	Lèvre inférieure.....	6
	Langue.....	1
	Main et doigt.....	1
	Grande lèvre.....	1

On voit que le cancroïde des autres parties de la face n'est pas représenté dans ces tableaux, ce qui prouve son peu de tendance

à l'infection ganglionnaire; mais on doit savoir qu'il récidive sur place, et même que ces récidives sont fréquentes, surtout aux paupières, peut-être parce que, dans la crainte de faire une large perte de substance, les opérations n'y sont faites souvent qu'avec timidité.

Dans mes observations, j'ai noté huit récidives, qui se répartissent de la façon suivante:

5 récidives locales	Lèvre inférieure	2
	Langue	1
	Paupière inférieure	1
	Joue	1

1 récidive dans les ganglions seuls, après l'ablation d'un cancroïde de la lèvre inférieure.

2 récidives à quelque distance: toutes deux se sont faites dans la joue, en un point assez éloigné de la commissure, après l'ablation de cancroïdes de la lèvre inférieure.

Tant que la récidive se fait sur place, elle ne présente pas, à part quelques exceptions, une plus grande gravité que la lésion primitive; pourtant M. Velpeau a remarqué que certaines récidives sont remarquables par les vives douleurs qui les accompagnent (*Gazette médicale de Paris*, 1853, p. 99). C'est encore à la langue et aux lèvres que s'observe cette aggravation; sur tous les autres points du tégument externe, hormis le cas où un caustique insuffisant a été appliqué, les récidives ont ordinairement la même marche que la lésion primitive, et peuvent, sans altérer beaucoup la constitution, se succéder en nombre presque indéfini. Ainsi, M. J. Cloquet a cité une femme qui, dans l'espace de vingt-deux ans, avait été opérée quinze fois par Dupuytren, A. Dubois, Béclard, et par lui-même; et M. Michon a opéré avec autoplastie un homme auquel Blandin avait fait déjà vingt-deux opérations.

Quant à l'époque à laquelle la récidive se montre, elle est très-variable; ordinairement c'est dans l'année qui suit l'opération, mais

quelquefois c'est seulement après six ou huit ans, même pour des cancroïdes très-graves, tels que celui de la lèvre inférieure ; et il est probable que dans ces derniers cas il s'agit d'une véritable reproduction du mal.

Ce que je viens de dire des récidives diffère notablement de ce que M. Paget a observé, puisque sur 27 cas, cet auteur a vu la reproduction se faire 11 fois sur place ou à peu près, 8 fois dans les ganglions, et 8 fois dans ces deux points. Cette tendance extraordinaire à l'infection du système lymphatique n'est-elle qu'apparente, et vient-elle de ce que M. Paget regarde comme des ulcères rongeants la plupart des cancroïdes des joues et du nez, et dès lors ne tient pas compte de ces variétés bénignes qui récidivent surtout dans la cicatrice? ou bien le cancroïde qu'on observe en Angleterre a-t-il réellement, comme le suppose M. Paget, une gravité plus grande que celui du continent? Il me paraît difficile de résoudre cette question.

IX. ÉTIOLOGIE.

S'il n'est pas facile de pénétrer la cause intime de l'affection que je décris, il est du moins évident qu'il y a un certain nombre de conditions accessoires ou prédisposantes, que nous pouvons déterminer, et qui ont beaucoup d'influence sur son développement.

1° *Siége.*

La peau est en quelque sorte le siége de prédilection du cancroïde, et la face à elle seule l'emporte sur tous les autres points de l'économie, ce dont on n'a pas lieu de s'étonner, si l'on songe aux nombreux orifices muqueux et à la richesse vasculaire qu'on y trouve, conditions favorables au développement du mal ; les muqueuses que l'on peut explorer en sont encore assez souvent le siége ; enfin les organes profonds n'en sont point exempts, comme le démontrent les recherches de M. Rokitansky, qui a trouvé des exemples de cette

lésion dans le larynx, la trachée, l'estomac, l'intestin et la vessie.

Dans le cas de production épithéliale du tibia, auquel j'ai déjà fait allusion, et dont M. Virchow a été témoin, le tissu morbide était né dans le canal médullaire et ne s'était fait jour à l'extérieur qu'après avoir produit la fracture de l'os.

Les chiffres seuls sont capables de mettre en relief l'aptitude de chaque région pour le cancroïde; les résultats des statistiques faites dans ce but sont remarquables, comme on peut le voir dans le tableau suivant, où se trouvent rangées, d'après le siége, les 210 observations que j'ai analysées:

Lèvres	73
Paupières	15
Nez	18
Joues	21
Front	4
Cuir chevelu	1
Langue	14
Plancher de la bouche	1
Gencives	2
Face sans désignation	3
Verge	10
Scrotum	3
Vulve	2
Utérus	6
Abdomen	1
Membres supérieurs	13
Membres inférieurs	5
Larynx	5
Rectum	5
Dure-mère	2
Estomac	1
OEsophage	1
Enveloppes de la moelle	1
Sinus maxillaire droit	1
Duodénum	1
Région non indiquée	1
	210

L'analyse de mes observations personnelles donne des résultats analogues :

Lèvre inférieure	12
Langue et plancher buccal	5
Paupière inférieure	4
Joues	7
Front	3
Nez	4
Région parotidienne	1
Jambe	2
Doigt	1
Prépuce	1
	40

On voit qu'il y a une prédominance extrême du cancroïde de la face sur celui des autres régions ; aux lèvres surtout, l'affection est d'une fréquence qui dépasse de beaucoup ce qu'on observe partout ailleurs. Quelques remarques doivent être ajoutées aux chiffres précédents, au moins en ce qui concerne les régions les plus importantes.

a. Les deux *lèvres* ne sont pas également exposées à la maladie : presque de tout temps on a noté la fréquence du cancer de la lèvre inférieure, et depuis un demi-siècle beaucoup de chirurgiens ont cherché à expliquer cette prédominance par l'action irritante de la pipe. Je ne discuterai pas pour le moment la valeur des arguments qu'ils ont fournis pour soutenir leur opinion, cette question trouvera plus loin sa place ; je me borne à faire remarquer la rareté relative du cancroïde de la lèvre supérieure.

Dans la première statistique que j'ai donnée, 70 fois on indiquait le siége de la lésion ; or il y avait 63 cancroïdes de la lèvre inférieure, contre 6 de la supérieure ; et une fois seulement l'affection occupait la commissure. Cet antagonisme sera encore plus frappant, si l'on songe que plusieurs exemples de cancroïdes à la lèvre supérieure ont été publiés, à cause de leur rareté même, à titre de

curiosité scientifique. Dans mes propres observations, où le cancroïde des lèvres existait 12 fois sur 40, l'affection occupait dans tous les cas la lèvre inférieure.

Il y a un autre fait assez curieux à signaler au sujet du siége de la lésion : si l'on consulte encore la première statistique, on voit que sur les 22 cas où l'on trouve nettement indiqué le siége du cancroïde de la lèvre inférieure, l'affection occupait : 13 fois le côté gauche, 5 fois seulement le côté droit, et enfin 4 fois la ligne médiane. Mes observations confirment encore ce résultat, puisque j'y ai noté 7 fois le côté gauche, 2 fois le côté droit, et 3 fois enfin la partie moyenne de la lèvre.

Cette fréquence plus grande de la lésion à gauche ne paraît exister que pour la lèvre ; dans les autres régions, les deux moitiés du corps fournissent des chiffres à peu près semblables.

Dans presque tous les cas, c'est par le bord libre que débute la maladie, précisément à l'union de la muqueuse et de la peau.

b. J'ai recueilli 4 observations de cancroïde des *paupières*, et toujours il s'agissait de la paupière inférieure. L'analogie de structure et de fonctions qui existe entre les lèvres et les paupières permet de comprendre ce fait sans l'expliquer ; mais il y a lieu de s'étonner que plusieurs ophthalmologistes n'aient pas remarqué cette prédominance du cancroïde à la paupière inférieure. Pourtant MM. Mackenzie et Tavignot l'ont signalée, et M. Jobert de Lamballe surtout a insisté sur la rareté relative du cancer de la paupière supérieure, à propos d'un fait qui s'était présenté à son observation (*Bulletin clin.; Union méd.*, 1852, p. 31). C'est d'ordinaire au bord libre que débute le cancroïde de cette région, assez souvent aussi à l'un des angles de l'œil, à l'interne surtout.

En réunissant tous les faits de cancroïdes des paupières qui figurent dans mes tableaux, j'en trouve 19 : 4 siégeaient à la paupière supérieure, 12 à l'inférieure, 3 aux commissures.

c. Au nez et aux joues, l'affection est fréquente et peut se montrer

sur les différents points de ces régions ; mais pour le nez elle occupe de préférence le pourtour des narines ou le voisinage des ailes et du lobule. Au front, le *noli me tangere* est déjà plus rare. Le cuir chevelu lui-même n'en est pas à l'abri, particulièrement chez les individus chauves.

d. De tous les points de la cavité buccale, c'est la langue qui est le plus souvent affectée de cancroïde ; ce sont tantôt les bords, tantôt la pointe de l'organe, plus rarement sa face supérieure, qui sont le point de départ du mal.

e. Au tronc l'affection est tellement rare, que je n'en ai trouvé qu'un exemple, où il s'agissait d'un cancroïde des parois abdominales. Les membres supérieurs et inférieurs peuvent en être atteints au niveau de leurs divers segments, le dos de la main et le talon y sont surtout prédisposés : sur 13 cancroïdes du membre supérieur, 7 fois il s'agissait d'une lésion de la face dorsale de la main.

f. Dans sa thèse, M. Mayor avait déjà dit que le cancer des ramoneurs n'était point une affection spéciale, et cet auteur l'assimilait aux productions épithéliales des autres points du tégument cutané ; plus tard, M. Hughes Bennett est arrivé au même résultat. Il paraît que cette maladie, qui a été, à une certaine époque, assez commune en Angleterre, y devient maintenant beaucoup plus rare ; en France, cette affection n'a jamais été fréquente, car je n'ai pu en réunir que trois exemples.

Je me borne aux citations que je viens de faire, le cancroïde des autres régions ne donnant pas matière à des considérations spéciales ; mais je ne veux pas terminer cet article sans montrer combien les statistiques de MM. Lebert et Paget diffèrent des miennes.

M. Paget résume, pour 49 faits, le siége de la lésion de la manière suivante : lèvre inférieure, 9 ; langue, 9 ; scrotum, 6 ; face, 3 ; pénis, 3 ; vulve, 2 ; gencives, 2 ; téguments du tronc, 2 ; extrémités supérieures, 3 ; extrémités inférieures, 2 ; oreille, paupières, inté-

rieur de la bouche, cou, périnée, bras, larynx, glandes lymphatiques, 1 pour chaque.

Pour expliquer comment ces chiffres peuvent être en si complet désaccord avec les miens, il faut admettre que l'affection n'a pas dans tous les pays le même siége de prédilection. Nous savons déjà que le cancroïde du scrotum est fort rare chez nous, tandis qu'il figure dans le tableau de M. Paget pour une proportion relativement considérable ; d'autre part, on ne trouve point en France le cancroïde de la langue aussi communément que celui de la lèvre inférieure, ainsi que cela paraît exister en Angleterre, si l'on en juge par la statistique de M. Paget.

Les chiffres de M. Lebert sont beaucoup plus conformes à ce que j'ai avancé ; toutefois les cancroïdes de la face et de l'utérus me paraissent y figurer dans une proportion trop forte, ce qui tient, comme je l'ai dit, à ce que cet auteur a recueilli plusieurs de ses observations à la Salpêtrière. Voici le résultat des recherches de M. Lebert : lèvres, 20 ; face, 22 ; verge, 9 ; vulve, 5 ; anus, 2 ; tronc et membres, 13 ; fosses nasales, 1 ; gencives, 2 ; utérus, 11 ; langue, 4 ; dure-mère, 1.

2° *Age.*

Le cancroïde est une affection de la seconde moitié de la vie ; cette proposition est incontestable et basée sur toutes les statistiques qu'on a données. Les chiffres de M. Lebert démontrent que le maximum de fréquence est compris dans la période de 40 à 60 ans ; M. Paget, qui a réuni les faits de M. Lebert aux siens et à quelques autres, est arrivé à la même conclusion ; il en est de même des indications données par M. Bouisson pour le cancer de la bouche. (*Gazette méd. de Paris,* 1859.)

Dans les observations que j'ai analysées, j'ai trouvé 154 cas où l'âge était indiqué. Voici le résultat obtenu :

De 10 à 20 ans	2
De 21 à 30 ans	10
De 31 à 40 ans	13
De 41 à 50 ans	40
De 51 à 60 ans	39
De 61 à 70 ans	28
De 71 à 80 ans	16
De 81 à 90 ans	6
	154

Dans le tableau suivant, j'indique l'âge des malades dont j'ai recueilli l'observation :

De 21 à 30 ans	1
De 31 à 40 ans	3
De 41 à 50 ans	9
De 51 à 60 ans	13
De 61 à 70 ans	11
De 71 à 80 ans	3
	40

En recherchant l'époque de début du cancroïde, et par suite l'âge des malades à l'origine de l'affection, je suis arrivé à des résultats à peu près semblables ; j'ai trouvé cependant que l'apparition du mal a surtout lieu entre 40 et 50 ans ; à partir de 70 ans, il n'y a plus qu'un fort petit nombre de cancroïdes nouveaux ; la plupart de ceux qu'on rencontre à un âge très-avancé remontent à une époque déjà ancienne, ce qui s'explique suffisamment par la lenteur avec laquelle marche l'affection.

Il est vrai que si l'on tient compte de la diminution progressive et rapide qui survient dans le chiffre de la population à cette période de la vie, on sera porté à admettre que l'aptitude à contracter le cancroïde, loin de s'affaiblir avec l'âge, se maintient et a peut-être de la tendance à augmenter.

L'âge du malade n'influe pas beaucoup sur le siége occupé par la lésion. On a dit par exemple que le cancroïde de la verge se rencontrait surtout chez les sujets de 40 à 50 ans ; mais ceci est commun à toutes les variétés. Le tableau suivant, emprunté au *Medical times and gazette* (octobre 1859, p. 334), rend compte de 23 cas d'amputation du pénis pour des cancers épithéliaux :

27 ans	1
30 à 40 ans	4
40 à 50 ans	8
50 à 60 ans	4
60 à 70 ans	5
77 ans	1

3° *Sexe.*

M. Lebert (*Anat. pathol.*), dans 69 observations où le sexe était noté, a trouvé 36 hommes pour 33 femmes ; il en a conclu que le cancroïde était également commun dans les deux sexes. Poussant plus loin l'analyse, il a trouvé que si le cancroïde de la lèvre inférieure était beaucoup plus fréquent chez l'homme, l'inverse existait pour celui de la face ; de sorte qu'il y aurait entre ces deux variétés de siége une sorte d'opposition qui tendrait à rétablir l'équilibre. J'ai déjà dit que ce résultat me paraissait faux et n'était point en rapport avec les idées généralement reçues.

Deux points doivent être examinés isolément : 1° l'influence du sexe en général ; 2° l'influence que le sexe exerce sur le siége occupé par la lésion.

I. On sait que le cancroïde est beaucoup plus commun chez l'homme, et comme preuve il me suffira de citer que sur 207 malades il y avait 151 hommes et 56 femmes, ce qui donne à peu près le rapport de 3 à 1. Dans les 40 faits qui me sont personnels, la

proportion est presque la même, puisque je trouve 31 hommes et 9 femmes.

Je ferai remarquer que ces chiffres peuvent représenter à peu près le rapport réel, puisque les observations que j'ai consultées viennent de sources très-diverses et ont été indistinctement publiées; quant aux miennes, elles ont été recueillies dans des services mixtes, où chaque sexe devait apporter son contingent dans la proportion qui lui est spéciale.

II. Le sexe a une singulière influence sur le siége de prédilection du cancroïde : ceci est frappant surtout pour la lèvre inférieure. Léveillé (*Doctr. chir.*, t. IV, p. 74), dans son article sur le carcinome de la lèvre inférieure, dit n'avoir jamais vu cette maladie chez les femmes, qui n'en sont cependant pas exemptes. Voici les chiffres empruntés aux observations dont j'ai fait l'analyse :

	Lèvre inférieure.	Lèvre supérieure.	Total.
Hommes.....	55	2	57
Femmes.....	6	4	10

Le peu de fréquence du cancroïde de la lèvre inférieure, chez la femme, sera plus évident encore, si l'on songe que la plupart des observations qui s'y rapportent ont été publiées à cause de leur rareté. Il est assez singulier de voir la lèvre supérieure, au contraire, plus fréquemment atteinte chez la femme; mais les faits connus sont encore trop peu nombreux pour qu'on puisse leur accorder une importance réelle.

J'ai recueilli moi-même 12 observations de cancroïdes de la lèvre inférieure, tous chez des hommes, chiffre nouveau qui vient s'ajouter au précédent pour en augmenter la valeur.

Il en résulte qu'on peut dire hardiment que le cancroïde de la lèvre inférieure est au moins dix fois plus commun chez l'homme que chez la femme; il est même certain que si tous les faits étaient indistinctement recueillis, cette proportion serait de beaucoup au-dessous de la vérité. Il est impossible, on le comprend, d'expliquer

cette prédominance en se fondant seulement sur la plus grande aptitude de l'homme au cancroïde.

Il y a une autre région qui, sans jouir de l'immunité, est, chez la femme, bien plus rarement atteinte de cancroïde que chez l'homme : c'est la cavité buccale, et surtout la langue. Sur 14 cancroïdes de ce dernier organe, 12 existaient chez des hommes. Dans mes observations personnelles, sur 5 cas, 4 fois il s'agissait encore du sexe masculin.

Examinons, pour terminer, les cancroïdes des autres parties de la face, qui, d'après M. Lebert, seraient beaucoup plus fréquents chez la femme, et nous verrons que l'affection est encore sensiblement plus commune chez l'homme; la différence porte à peu près uniquement sur le cancroïde des joues :

		Paupières.	Nez.	Joues.	Front.	Total.
Observat. consultées....	Hommes.....	7	9	14	4	34
	Femmes.....	8	9	7	0	24
Observat. personnelles.	Hommes.....	2	2	6	1	11
	Femmes.....	2	2	1	2	7

Je n'aime pas à multiplier les chiffres; mais j'ai cru nécessaire de dresser les tableaux qu'on vient de lire, pour permettre au lecteur d'apprécier la valeur des assertions émises par de graves autorités.

4° *Conditions hygiéniques.*

La position sociale a, sur la fréquence du cancroïde, une influence incontestable; l'affection, très-commune dans les classes pauvres, devient moins fréquente chez les gens riches et soigneux.

On a mis le défaut de propreté au nombre des causes prédisposantes. J'ai pu constater plusieurs fois la justesse de cette remarque.

Les habitants des campagnes sont également beaucoup plus ex-

posés au cancroïde que les ouvriers des grandes villes. Sur 50 malades dont la profession était indiquée, 23 étaient employés aux travaux des champs; les autres appartenaient aux professions les plus diverses.

Parmi les malades que j'ai observés, il y avait 16 campagnards.

5° *Influence de certaines conditions locales.*

Un des arguments les plus forts dont on se soit servi pour nier la nature diathésique du cancroïde est fondé sur un fait exact d'observation, mais dont il ne faut pas exagérer la valeur. Il est très-certain que le cancroïde a souvent pris naissance en des régions dont la vitalité était plus ou moins profondément modifiée. Les conditions locales, qui paraissent favoriser le développement du mal, sont très-variables :

1° M. Le Gros Clark a vu le cancroïde envahir un ancien ulcère de la jambe chez un homme âgé (*Medical times,* juin 1859, p. 578). M. Paget a vu la même affection se produire sur le trajet d'une fistule urinaire, et une autre fois au voisinage d'une nécrose de la voûte palatine.

2° Les cicatrices sont trop fréquemment le siége du cancroïde, pour qu'on puisse y voir un simple effet du hasard.

3° Des productions manifestement bénignes, telles que les verrues et les cornes, ont été quelquefois le point de départ de la même affection.

4° Enfin des irritations répétées sur une partie saine ont donné naissance au cancroïde.

En passant en revue les faits qui se rattachent à ces quatre ordres de causes, il n'est pas difficile de reconnaître à tous une origine commune : l'irritation répétée ou permanente a été suivie du développement d'un cancroïde. L'ulcère n'agit pas autrement; et quand les verrues et les cornes dégénèrent, ce qui est fort rare, on peut bien admettre que c'est le résultat des excoriations auxquelles ces

tumeurs sont exposées. Les cicatrices sur lesquelles on a observé le cancroïde étaient presque toujours (14 fois sur 15) consécutives à des brûlures ou à des contusions ; dès lors il s'agissait probablement de cicatrices minces, succédant à des pertes de substance et se déchirant avec facilité.

Cette façon d'apprécier les faits est très-soutenable ; car une irritation mécanique, exercée continuellement sur une partie saine, est souvent indiquée par le malade comme la cause de son affection. On connaît le fait raconté par Lassus : « Un homme dont la profession consistait à engraisser de la volaille, en soufflant tous les jours du grain dans le bec de ces animaux, fut attaqué d'un ulcère rebelle à la lèvre inférieure, qui, dans cet exercice, était continuellement mordue au même endroit » (*Pathol. chir.*, t. I, p. 457 ; Paris, 1809). Mais on voit un si grand nombre de sujets chez qui des excitations mécaniques n'ont aucune conséquence fâcheuse, que l'irritation doit être regardée comme la cause occasionnelle qui localise la manifestation à laquelle le malade était prédisposé.

C'est pour deux régions surtout que les chirurgiens se sont beaucoup préoccupés des influences mécaniques.

Le cancroïde du *prépuce* se montre habituellement chez des sujets atteints de phimosis. W. Hey, le premier chirurgien qui, je crois, ait parlé de cette coïncidence remarquable, rapporte que sur 12 cancers de la verge opérés par lui, 9 fois il y avait phimosis congénital ou accidentel. Dans ces 9 cas, 5 fois la maladie était bornée au prépuce, 4 fois le gland y prenait part dans une plus ou moins grande étendue, mais consécutivement. Le professeur Roux, qui donnait une grande valeur à cette circonstance étiologique, pensait que le phimosis agit à la fois par la pression, l'oubli des soins de propreté, les érythèmes, écoulements, ulcérations, végétations et concrétions calculeuses. La relation signalée par Hey est incontestable ; mais on ne doit voir dans le phimosis qu'une cause prédisposante, car il n'est pas rare, comme le démontre la statistique du chirurgien anglais

lui-même, de rencontrer le cancroïde du prépuce chez des sujets qui ne présentent aucun vice de conformation.

C'est pour le cancroïde des *lèvres* qu'on a le plus discuté l'influence de l'irritation locale, et pourtant les chirurgiens sont encore loin d'être d'accord.

Pour expliquer la prédominance extrême du cancroïde de la lèvre inférieure chez l'homme, quelques chirurgiens en ont voulu trouver la cause dans l'habitude de fumer, et partant de ce principe ils ont à peu près tiré les déductions suivantes : le cancroïde de la bouche se montre chez les hommes parce qu'eux seuls ont l'habitude de fumer ; il atteint en particulier la lèvre inférieure parce que cette partie est beaucoup plus exposée à l'irritation ; il se développe surtout quand on se sert de pipes à tuyau très-court, ce qu'on s'explique par la chaleur communiquée à la bouche et par l'aspiration plus facile de liquides âcres qui viennent irriter la lèvre ; enfin le cancroïde de la lèvre débute par le côté vers lequel le malade tient habituellement sa pipe.

Ces idées ont été si complétement adoptées par quelques chirurgiens, que le professeur Roux, par exemple, répétait que la cause unique des affections cancéreuses des lèvres tenait à l'habitude de fumer.

Sans être aussi absolu, M. Bouisson s'est fait le défenseur de la même doctrine ; et, dans un mémoire sur ce sujet, publié l'année dernière dans la *Gazette médicale de Paris,* il a rapporté 68 observations où tous les sujets fumaient. Ces derniers faits paraissent avoir une grande valeur, mais ils sont passibles de sérieuses objections. Remarquons en passant que la question mérite d'être étudiée sans idée préconçue, car il s'agit d'un point de doctrine qui touche de près à la pathogénie du cancroïde.

On prétend que le cancroïde de la bouche est beaucoup plus commun chez les hommes, parce qu'eux seuls ont l'habitude de fumer. M. Bouisson paraît même croire que le tabac ne tarderait pas à faire de nouvelles victimes parmi les enfants si son usage se ré-

pandait chez eux; il y a là une grande exagération, car on pourrait alors se demander pourquoi le phimosis congénital ne donne lieu au cancroïde qu'à un âge avancé.

Tous les malades de M. Bouisson faisaient usage du tabac, ce qui donne une grande importance à son opinion : mais au mémoire du professeur de Montpellier on peut opposer les faits de M. Fleury, professeur de clinique chirurgicale à l'École de Médecine de Clermont (*Gaz. méd. de Paris*, 1859, page 546). Ce chirurgien affirme avoir opéré un grand nombre de cancers des lèvres chez des campagnards habitant des contrées où jusqu'à présent le tabac est à peu près inconnu.

A Paris même, on trouve assez souvent des exemples de cancers de la bouche qu'on ne peut rattacher à la condition étiologique sur laquelle insiste M. Bouisson. Dans mes observations personnelles de cancroïde de la lèvre inférieure, 9 fois j'ai pris des renseignements exacts sur le sujet en question :

4 malades n'avaient jamais fait usage de tabac, et, pour le dire en passant, aucune irritation locale ne pouvait expliquer leur cancroïde.

5 malades fumaient; mais deux de ces sujets tenaient constamment leur pipe du côté opposé à la lésion; chez un autre, le cancroïde avait débuté à la partie moyenne de la lèvre, quoique la pipe fût toujours placée vers l'un des côtés de la bouche; chez *deux seulement*, le mal avait paru au niveau du point sur lequel reposait le tuyau de la pipe.

Pour la cavité buccale, l'irritation est peut-être plus directe et plus efficace : 4 malades sur lesquels j'ai des renseignements fumaient la pipe : deux la tenaient toujours du côté malade; les deux autres la plaçaient indifféremment à droite et à gauche.

Mais au moins les femmes qui fument seront-elles atteintes de cancer de la bouche, comme le fait pressentir M. Bouisson? Voici un curieux renseignement que je dois à l'obligeance de mon collègue et ami M. Lemarchand, dont le père a exercé la médecine pendant

trente ans dans une localité du Finistère, où presque toutes les femmes fument le *brûle-gueule* : M. Lemarchand a vu une centaine de cancroïdes de la lèvre inférieure chez les hommes, jamais il n'en a observé chez les vieilles femmes, qui pourtant viennent toutes mourir à l'hôpital.

Il faut donc admettre que l'homme est spécialement prédisposé au cancroïde de la lèvre inférieure et qu'il en est souvent atteint alors même qu'il ne fait point usage de tabac. Est-ce à dire pour cela que cet agent soit sans aucune influence? Je me garderai bien d'émettre cette assertion, mais la pipe n'est qu'une cause provocatrice, susceptible tout au plus de localiser une manifestation diathésique ou d'en accélérer l'apparition. En lui réservant ce modeste rôle, a-t-elle du moins une grande importance? Quand un chirurgien est en présence d'un cancroïde de la bouche, il ne manque presque jamais de demander au malade s'il fume; et, comme cette habitude est fort répandue chez les hommes, la réponse est souvent affirmative. Mais a-t-on pris la peine de faire la même question aux malades qui portent des cancroïdes en toute autre région? J'ai interrogé à ce point de vue 6 hommes atteints de cancroïdes des joues, des paupières, etc. : sur ce nombre, 3 seulement ne fumaient pas; les autres avaient cette habitude, et l'un d'eux se servait du véritable *brûle-gueule*. Ces faits sont encore trop peu nombreux pour qu'on en tire des conclusions rigoureuses; j'admets volontiers que les sujets qui se servent de la pipe sont, un peu plus que les autres, exposés à contracter le cancroïde de la lèvre inférieure, mais pas beaucoup plus; accorder au tabac une action plus directe, c'est mettre sur le compte du même agent la plaque muqueuse qui chez les syphilitiques se montre de préférence du côté où porte le tuyau de leur pipe.

Si nous ne pouvons nous expliquer la fréquence du cancroïde chez l'homme, serons-nous plus heureux maintenant qu'il s'agit de déterminer pourquoi la lèvre inférieure est affectée dans une proportion beaucoup plus forte que la supérieure? On a voulu se rendre compte de cette prédominance par une action mécanique.

M. Rigal (de Gaillac) pense que le bouton cancéreux est dû à l'irritation produite par une dent taillée en pointe. « Le tuyau de la pipe finit par user la dent sur laquelle il repose (c'est habituellement la canine), et cette dent, qui heurte continuellement la lèvre inférieure, est l'agent qui amène le développement de l'affection. Aussi, chez les fumeurs, le cancer se développe à peu près constamment du côté où ils fument et plus ou moins près de la canine. Ce qui explique la préférence du cancer pour la lèvre inférieure, c'est l'impossibilité où sont les dents inférieures d'irriter la lèvre supérieure, parce que, dans la conformation normale, les dents inférieures sont recouvertes par les supérieures. Dans le cas d'une disposition inverse des mâchoires, ce serait la lèvre supérieure qui serait exposée à l'irritation. » (*Journ. de chir.* de Malgaigne, 1846, p. 215.)

M. Philippart, qui dans plusieurs cas n'a pas trouvé la dent taillée en pointe signalée par M. Rigal, a cherché une autre explication : « Pour moi, dit-il, la véritable cause de cette maladie chez les fumeurs réside dans l'introduction même de la pipe dans la bouche. Les fumeurs se servent ordinairement de pipes de terre qui offrent toujours des coins saillants à l'extrémité que l'on porte à la bouche pour aspirer la fumée de tabac. Cette extrémité vient heurter, à chaque introduction, contre la lèvre inférieure, et, après avoir fumé un certain temps, la muqueuse s'entame et s'ulcère par suite de l'action souvent répétée du bout de la pipe, qui enlève la muqueuse déjà enflammée par la chaleur du tuyau. » (*Journ. de chir.* de Malgaigne, 1846, p. 343.)

J'ai cité ces deux passages pour montrer jusqu'à quel point on s'est efforcé d'expliquer par une influence mécanique le siége de la lésion ; mais ces explications sont insuffisantes. Sans m'appuyer sur les cas où il n'y a ni dent usée ni usage de la pipe pour expliquer l'existence d'un cancroïde, je rappellerai ce que j'ai dit presque au commencement de cette étude étiologique à propos du siége de prédilection : le cancroïde est beaucoup plus commun à la paupière inférieure qu'à la supérieure. Il y a entre les paupières et les lèvres

une si grande analogie de structure et de fonctions, qu'il n'est pas extraordinaire de trouver dans ces deux régions les mêmes aptitudes pathologiques. Maintenant pourquoi le cancroïde siége-t-il presque toujours à la paupière et à la lèvre inférieures? je l'ignore; il faut qu'il y ait là quelque condition spéciale que nous ne pouvons apprécier.

6° *Hérédité.*

Il est le plus souvent difficile d'obtenir des malades des détails assez circonstanciés pour juger la question d'hérédité. Dans un vingtième des cas pourtant, M. Paget est arrivé à des résultats positifs. Il a constaté surtout la disposition à contracter le cancroïde par des personnes dont les parents avaient eu des cancers squirrheux ou encéphaloïdes; d'autres fois il s'agissait du phénomène inverse.

Comme les exemples d'hérédité sont encore trop peu nombreux pour qu'il soit possible d'en faire une histoire générale, je me bornerai à citer ceux que je connais. J'ai trouvé quatre observations où l'hérédité est indiquée d'une façon non douteuse; trois de ces cas appartiennent à M. Szokalski : le premier malade avait un cancroïde de la face dorsale de la main; son père avait succombé à un cancer du rectum; chez le second malade, dont la sœur avait eu un cancer du sein, il y avait deux cancroïdes : l'un au dos de la main, l'autre à la lèvre inférieure; dans le troisième cas, enfin, il était encore question d'un cancroïde de la face dorsale de la main chez un homme dont la mère avait succombé à un cancer de la mamelle (Acad. de Méd., 9 août 1853). Le quatrième exemple a été rapporté par M. Bucquoy : il s'agissait d'un cancroïde de l'œsophage trouvé chez un homme dont la sœur était morte d'un cancer de l'utérus (*Bull. de la Société anat.*, t. XXX, p. 280).

A ces observations, j'en pourrais ajouter trois dans lesquelles l'hérédité n'est rien moins que prouvée, mais possible : la première a été recueillie par M. Jobert de Lamballe (*Union médicale*, 1852,

p. 31); les deux autres par M. Demarquay (*Bull. de la Société anat.*, 1854, p. 204, et *l'Union médicale*, 1859, t. II, p. 394).

Ces faits sont bien peu nombreux; mais il est probable qu'on n'a pas toujours recherché l'hérédité avec beaucoup de soin, supposition vraisemblable en présence des résultats obtenus par M. Paget et de ceux qui sont consignés dans mes observations particulières. Je trouve en effet, sur 30 cas où les renseignements ont été précis, 4 exemples probables d'antécédents héréditaires; dans tous les cas, il s'agissait également de cancroïdes chez les ascendants.

1° Un homme de 47 ans, atteint d'un très-petit cancroïde occupant le dos du nez, raconte que sa mère a eu, à l'âge de 67 ans, une petite ulcération arrondie sur une joue. Quinze jours environ après son apparition, cet ulcère a été cautérisé; une eschare s'est détachée, et cette femme est morte trois ans plus tard sans récidive.

2° Un malade, âgé de 59 ans, atteint de cancroïde de la lèvre inférieure, dit que son père a présenté, également à la lèvre inférieure, à l'âge de 70 ans, une sorte de petit bouton analogue au sien. Ce bouton a été détruit par l'application d'une substance sur laquelle le malade ne peut donner aucun renseignement, et l'opéré n'est mort que dix ans plus tard sans récidive.

3° Femme de 51 ans, affectée de cancroïde de la paupière inférieure gauche; un oncle de sa mère a été atteint, à la face dorsale de la main, d'une ulcération qui a envahi progressivement l'avant-bras et le bras, et a fini par entraîner la mort.

4° Le fait le plus remarquable m'a été communiqué par mon ami M. Dehoux. Il s'agit d'une femme de 73 ans, atteinte d'un cancroïde de la paupière inférieure droite. A l'âge de 82 ans, *sa mère* eut vers l'aile droite du nez un « petit bouton chancreux » qu'un curé a guéri, dit-elle, et qui ressemblait à celui qui a précédé son ulcère. Actuellement *son fils* a un bouton semblable, un peu au-dessus de l'aile droite du nez.

Il faudrait de nombreuses recherches cliniques pour fixer définitivement la valeur que l'hérédité peut avoir comme condition étio-

logique; malheureusement les observations de cancroïde qu'on a publiées jusqu'ici sont le plus souvent muettes en ce qui concerne ce détail, dont l'importance ne doit pourtant échapper à personne.

X. NATURE; QUELQUES REMARQUES SUR LA DIATHÈSE CANCÉREUSE.

Dans ces dernières années, la nature du cancroïde a été l'objet de nombreuses discussions. Les débats sont trop récents et trop connus pour qu'il y ait besoin de les rappeler; je ferai remarquer seulement que c'est avec le squirrhe et l'encéphaloïde qu'on a surtout comparé le cancroïde, sans doute parce que ces tumeurs ont été depuis longtemps, et d'un aveu unanime, regardées comme du cancer, mais surtout à cause de la nature des éléments anatomiques qui les constituent.

Malgré les inconvénients attachés au mot *cancer*, qui devrait être pris dans une acception beaucoup plus large, je l'emploierai momentanément pour désigner à la fois le squirrhe et l'encéphaloïde, parce que l'usage l'a consacré, et que tout le monde le comprend.

Nous sommes assez avancés dans l'histoire du cancroïde pour en tracer rapidement les caractères. J'ai dit qu'il y avait dans cette affection certaines variétés qui, tantôt par la structure, tantôt par la marche, d'autres fois par quelques symptômes spéciaux, se rapprochaient du cancer; on ne peut classer ces faits difficiles qu'en ayant recours à la méthode de classification employée dans les sciences naturelles, méthode qui consiste à baser sur un ensemble de caractères la distinction des espèces; c'est ce que fera ressortir le parallèle qui va être établi entre l'affection dont je m'occupe et les tumeurs cancéreuses.

Les différences qui existent entre le cancroïde et le cancer peuvent se résumer de la façon suivante :

Le cancroïde est une lésion constituée par l'infiltration, dans la trame des tissus, d'éléments épithéliaux qui d'ordinaire ne s'éloignent pas beaucoup du type normal. Au point de vue clinique, l'affection offre d'abord l'apparence de papilles, de squame, ou débute sous la forme d'une petite tumeur qui ne prend pas un accroissement considérable sans s'ulcérer, mais peut rester longtemps stationnaire; quand l'ulcération s'est établie, elle s'étend en même temps que la lésion, de sorte qu'elle ne repose pas sur une base très-profondément indurée; la surface de cet ulcère est ordinairement sèche et peu disposée aux hémorrhagies. L'affection marche avec une lenteur extrême, ne produit que tardivement l'engorgement des ganglions lymphatiques ; elle est compatible avec une santé parfaite en apparence, car la cachexie ne survient qu'à une époque très-avancée et lorsque l'ulcération occupe une large surface. La généralisation y est exceptionnelle. Enfin, lorsque la lésion a été complétement détruite, il peut y avoir guérison radicale, et si la récidive survient, c'est presque toujours sur place ou dans les ganglions correspondants. On pourrait ajouter que le cancroïde, bien plus souvent que le cancer, apparaît à la suite d'actions mécaniques ; mais on sait que je fais jouer à ces dernières un rôle de peu d'importance.

Si maintenant nous voulons rapprocher le cancroïde du cancer, la tâche ne sera pas non plus très-difficile :

Le cancroïde présente quelquefois une structure qui le rapproche beaucoup des tumeurs cancéreuses, de même que le cancer peut être constitué par des éléments dont la forme ne s'éloigne pas beaucoup de l'état normal. Une fois développé, le cancroïde ne rétrograde pas; il tend à détruire tous les tissus, produit l'infection des ganglions lymphatiques et de l'économie entière, peut quelquefois se généraliser; il peut succéder par voie d'hérédité au cancroïde ou au cancer lui-même; enfin, chez quelques sujets atteints de can-

croïdes, on a vu survenir des cancers véritables. J'ajouterai qu'on a quelquefois observé la multiplicité des cancroïdes, circonstance rare il est vrai, mais dont j'ai rapporté plusieurs exemples, et qui me paraît comparable à la multiplicité des tumeurs cancéreuses primitives.

Ce que nous connaissons des propriétés du cancroïde le fait rentrer dans la maladie cancéreuse, telle qu'elle a été définie au moment de la discussion académique par un chirurgien dont la vaste expérience est d'un grand poids en pareille matière. « Le cancer, a dit M. Velpeau (7 novembre 1854), est une maladie chronique, se manifestant sous forme de tumeur, de plaque, d'ulcère ou de fongosité qui, une fois établie, a pour caractère de détruire l'organe qui en est le siége, de ronger tous les tissus; qui, abandonnée à elle-même, ne rétrograde jamais, tend sans cesse à se multiplier sur un ou plusieurs points, à infecter l'économie, et qui finit constamment par amener la mort du malade. » Tout cela constitue ce qu'on a appelé la *malignité,* mot qui, dans l'esprit de beaucoup de chirurgiens, est à peu près le synonyme de cancer. Je me rallie volontiers à cette opinion.

On remarquera que, pour établir son groupe des cancers, M. Velpeau prend pour point de départ la façon dont les tumeurs se comportent à l'égard des tissus voisins, et leur action sur l'organisme; sa définition est donc basée non sur l'anatomie pathologique, mais sur la clinique, et c'est précisément ce qui, je crois, en fait la supériorité. Bien souvent, en effet, nous ne pouvons juger de la nature d'une lésion que par ses propriétés et ses résultats: comme preuve, je pourrais citer la chéloïde, et certains dépôts plastiques incomplétement organisés, qui, par leur structure, diffèrent à peine des tumeurs fibro-plastiques les plus malignes.

Est-ce à dire que l'on ne doive tenir aucun compte de la texture intime des tumeurs? Personne aujourd'hui ne voudrait soutenir une pareille thèse, et la science, sans avoir dit encore son dernier mot, nous apprend déjà que, dans le groupe de tumeurs embrassées par

la définition précédente, on doit reconnaître un certain nombre d'espèces, distinctes à la fois par leur structure intime et leur marche. Aussi, alors que la clinique seule avait permis de définir le cancer, c'est en pénétrant plus avant dans la question, et en se servant à la fois des lumières fournies par l'anatomie pathologique et la clinique, qu'il est possible d'établir les espèces dont se compose ce groupe morbide. Pour le moment, on doit au moins admettre l'existence des variétés suivantes :

1° L'encéphaloïde,
2° Le squirrhe,
3° Le cancer colloïde,
4° Le cancroïde,
5° Le tissu hétéradénique,
6° Les tumeurs fibro-plastiques.

Ces tumeurs présentent les signes de la malignité, elles appartiennent donc au cancer; mais il est très-certain que toutes ne sont pas malignes au même degré, et offrent de très-notables différences dans leur marche et leur action sur l'organisme; voilà pourquoi, tout en les rapportant à un même groupe, il est impossible de les confondre dans une description commune.

D'autre part, leur structure n'est pas identique. Quoique les quatre premières variétés ne diffèrent pas essentiellement, et se rapportent à l'épithélioma de M. Robin, tel que cet auteur le comprend aujourd'hui, il est certain que, même à l'œil nu, elles peuvent être habituellement distinguées; et, quant aux deux autres, elles ont chacune une structure spéciale.

Les faits qui légitiment les espèces précédentes sont assez connus pour qu'il n'y ait pas lieu de les rappeler; depuis longtemps déjà la clinique a su différencier les cancers encéphaloïde, squirrheux et colloïde, dont les symptômes, la marche, et même le pronostic, sont loin d'être identiques. J'ai dit qu'au siècle dernier, le cancroïde lui-même a commencé à fixer l'attention des chirurgiens. Le tissu hétéradénique, décrit pour la première fois, il y a quelques années, par

M. Robin, s'est déjà signalé par sa malignité; quant aux tumeurs fibro-plastiques, personne ne conteste aujourd'hui la possibilité de leur généralisation.

Toutes ces productions sont donc bien des cancers; beaucoup de chirurgiens l'admettent.

Mais, à côté de ces faits, il y en a d'autres beaucoup plus embarrassants: il est incontestable que, dans l'immense majorité des cas, les chondromes et les fibromes sont des tumeurs tout à fait bénignes; elles s'accroissent avec lenteur, n'ont pas une tendance bien manifeste à envahir les tissus voisins, n'ont aucune action fâcheuse sur l'organisme et ne se généralisent pas. Eh bien! on a vu des malades chez lesquels ces deux ordres de tumeurs ont infecté l'économie, et entraîné la mort au milieu d'une cachexie profonde. Pour l'enchondrome, une observation importante a été lue à la Société de chirurgie, par M. Richet: une tumeur cartilagineuse de l'omoplate avait été enlevée à un homme qui, peu de temps après, commença à tousser, s'affaiblit et finit par succomber; à l'autopsie, on trouva un grand nombre de petits enchondromes dans les deux poumons (Société de chirurgie, 1er août 1855). Dans la discussion qui suivit cette lecture, M. Broca rappela que les fibromes avaient fourni de semblables exemples, et ce chirurgien insista spécialement sur deux observations de M. Paget, où des tumeurs fibreuses consécutives avaient été trouvées dans les poumons de sujets morts au milieu de la cachexie.

Est-il possible de concilier ces cas exceptionnels avec la bénignité très-générale des tumeurs cartilagineuses et fibreuses? L'explication suivante me paraît se présenter à l'esprit.

Comme la maladie cancéreuse est encore peu connue, nous pouvons prendre pour terme de comparaison d'autres diathèses mieux étudiées, par exemple la syphilis et la scrofule. Or, dans chacune de ces diathèses, que M. Bazin range parmi ses maladies constitutionnelles, à côté de manifestations spéciales on en trouve d'autres

qui ne sont pas caractéristiques. Le rupia, par exemple, n'a pas toujours par lui-même, en tant que lésion, des caractères assez tranchés pour qu'on puisse le rattacher à sa véritable nature; on doit tenir compte d'une foule de conditions accessoires, telles que la marche, les symptômes concomitants ou antérieurs. J'admettrais volontiers dans la diathèse cancéreuse quelque chose d'analogue : cette maladie paraît avoir des lésions spéciales, telles que l'encéphaloïde, le squirrhe....., et à côté de cela quelques autres productions qui ne lui appartiennent pas en propre : le tissu fibro-plastique en est déjà un exemple; on pourrait y joindre l'enchondrome et le fibrome, en faisant remarquer que ces deux dernières tumeurs sont très-généralement des productions bénignes n'ayant aucune relation avec le cancer. Dès lors il est évident qu'une classification purement anatomique ne serait pas plus rationnelle pour les tumeurs que pour les dermatoses.

Si l'on s'entend à peine encore sur le nombre et la structure des tumeurs qu'on doit rattacher à la diathèse cancéreuse, l'*évolution* de cette diathèse n'a pas même été ébauchée.

Et d'abord on a souvent confondu la diathèse avec la cachexie, et l'on s'est étonné de voir plusieurs manifestations cancéreuses, le cancroïde surtout, persister longtemps sans altérer l'économie. On a oublié qu'une diathèse quelconque est compatible avec le régulier exercice des principales fonctions, et d'autre part on a voulu faire du cancer une maladie implacable qui ne pardonne jamais. Ceci est vrai si l'on a en vue les cancers squirrheux et encéphaloïde; mais on me permettra d'emprunter encore un exemple à la scrofule et à la syphilis, et de faire remarquer combien les éruptions tégumentaires superficielles ont un pronostic différent de celui des lésions osseuses et viscérales appartenant aux mêmes maladies. Qu'il s'agisse de la scrofule, de la syphilis, ou du cancer, la cachexie est consécutive; M. Broca a parfaitement fait ressortir cette influence de la lésion locale dans son anatomie pathologique du cancer.

Quand la diathèse cancéreuse, jusque-là restée latente, se mani-

feste par une lésion, la production d'un tissu nouveau est probablement exceptionnelle, et alors il s'agit d'une véritable hétérotopie plastique. Presque toujours il se fait une simple hypergénèse d'éléments préexistants qui au début conservent même leur disposition normale, ainsi que M. Robin l'a démontré pour le cancer de la mamelle ; la même chose paraît se passer dans les autres organes. C'est plus tard seulement que la tumeur se modifie et revêt la forme anatomique qui doit la caractériser. Il en résulte que dans l'origine on a pu prendre la lésion pour une simple hypertrophie, et c'est pour ce motif qu'on a cité des exemples de cancers du sein survenus comme récidive après l'ablation de tumeurs simplement hypertrophiques.

De toutes les formes de cancer que j'ai admises, l'encéphaloïde peut être regardé comme le prototype, et, chose assez remarquable, les autres espèces ont de la tendance à converger vers lui. En voici des preuves :

Pour le *squirrhe,* M. Broca a noté que les récidives se font habituellement sous la forme de l'encéphaloïde.

Dans le *cancroïde,* la tendance que je signale se manifeste de deux façons différentes : 1° J'ai dit ailleurs (*Anat. pathol.*, p. 46) que parfois, à mesure qu'il progresse, le cancroïde produit des éléments qui, par leurs caractères, ressemblent à s'y méprendre à ceux de l'encéphaloïde ; la tumeur fournit à la coupe un suc lactescent, miscible à l'eau, et son tissu devient friable. Ces faits ont conduit M. Zach. Laurence à admettre que l'épithélioma peut dégénérer en encéphaloïde. On comprend que ce n'est pas là une dégénérescence ; la maladie cancéreuse continue son évolution sous une forme anatomique différente. 2° D'autres fois c'est à distance que l'encéphaloïde se montre comme accident en quelque sorte secondaire. Ce sont tantôt les ganglions lymphatiques, tantôt les organes internes qui sont le siége de la nouvelle tumeur. J'ai cité des exemples curieux de diathèse cancéreuse se manifestant d'abord sous la forme de cancroïdes, et plus tard sous celle d'encéphaloïdes véritables.

Le tissu *fibro-plastique* ou embryo-plastique nous montre absolument les mêmes tendances que le cancroïde : tantôt à la tumeur primitive se mêlent des cellules cancéreuses véritables, ainsi que M. Lebert lui-même l'a observé (*Revue méd.-chir. de Paris*, 1853, p. 106); d'autres fois c'est la récidive qui se produit sous forme d'encéphaloïde, comme M. Letenneur, professeur à l'École de Médecine de Nantes, en a publié un fait très-curieux (*Journal de méd. de la Loire-Inférieure*, 1859) : il s'agit d'une femme qui portait depuis de nombreuses années, au-dessous du côté droit de la mâchoire, une tumeur qui fut enlevée et dans laquelle il n'y avait que des éléments fibro-plastiques. Tout d'abord la guérison sembla parfaite; mais un mois plus tard il s'était produit une nouvelle tumeur qu'on trouva constituée par du tissu encéphaloïde.

De pareils faits sont exceptionnels. Lorsque plusieurs tumeurs existent chez un sujet, ou lorsque après l'ablation d'une production morbide on en voit paraître de nouvelles, presque toujours les tumeurs secondaires ont la même structure anatomique que l'altération primordiale : c'est ce qui constitue la loi de permanence. Le cancer peut déroger à cette loi; et si plus tard on trouvait pour les autres manifestations malignes des exemples analogues à ceux que je viens de signaler, on pourrait dire :

La diathèse cancéreuse se manifeste sous forme de lésions dont la structure, la marche et la gravité ne sont pas identiques, ce qui permet d'y reconnaître un certain nombre d'espèces. Quand une de ces espèces récidive ou se généralise, les nouvelles tumeurs offrent ordinairement (à part le squirrhe) la même structure que la première; si la forme anatomique change, les tumeurs secondaires sont constituées par du tissu encéphaloïde.

XI. DIAGNOSTIC.

Les caractères du cancroïde ont été indiqués dans le paragraphe

précédent, où je ne pouvais me dispenser de faire un parallèle entre cette affection et ce qu'on appelle le cancer. Je ne répéterai pas ce que j'en ai dit, il suffit de se reporter à l'exposé succinct qui en a été donné pour établir le diagnostic positif; mais je rappelle une dernière fois qu'il n'est pas toujours facile ni même possible de rattacher certaines lésions à l'une ou à l'autre de ces deux manifestations cancéreuses.

Ce n'est pas la seule difficulté clinique; on peut quelquefois confondre le cancroïde avec d'autres affections dont la nature est pourtant bien différente et que je ne passerai pas toutes en revue, car la liste en serait beaucoup trop longue; je me bornerai aux plus essentielles, et pour faciliter cette étude j'envisagerai le cancroïde à deux périodes de son évolution.

1° *Cancroïde au début.*

A. Le *cancroïde papillaire* peut-il être distingué de quelques autres productions analogues, telles que certaines verrues et les condylomes?

Les *verrues,* surtout celles qui sont rugueuses et dont la surface est hérissée d'éminences papillaires, ressemblent quelquefois si complétement à l'hypertrophie papillaire qui se montre au début de certains cancroïdes, qu'on ne peut indiquer aucun caractère essentiel qui permette de les en distinguer. Tout ce qu'on peut dire, c'est qu'il y a lieu de craindre un cancroïde, lorsque la petite tumeur se montre à un âge avancé, et paraît avoir de la tendance à un acroissement progressif. On sera à peu près fixé sur la gravité de l'hypertrophie papillaire, quand celle-ci sera le siége de desquamations fréquentes, et quand à la chute de l'épiderme, on remarquera à la surface des papilles une érosion même superficielle. A plus forte raison, on devra regarder comme graves les tumeurs papillaires qui s'accompagnent d'un épaississement de la peau, d'une sécrétion épi-

dermique exagérée dans leur voisinage, ou celles qui se produisent aux environs d'un ulcère cancroïde déjà ancien.

Le *condylome* cutané est fixé à la peau par un pédicule large, dense, quelquefois directement chargé de papilles hypertrophiées; mais le plus souvent on y trouve des pédicules secondaires et même tertiaires, ce qui donne à la tumeur une apparence ramifiée et la différencie du cancroïde papillaire. Sur les muqueuses, le même caractère ne suffit plus : nous savons en effet que dans ces régions, et en particulier au col de l'utérus, le cancroïde débute souvent sous la forme de choux-fleurs, de sorte que la distinction n'est plus possible.

On doit au reste se rappeler que les condylomes et les verrues peuvent devenir exceptionnellement le point de départ du cancroïde.

B. Le *cancroïde squameux* ne peut guère se confondre qu'avec ces petites plaques d'épiderme qu'on remarque fréquemment sur le visage des personnes âgées, et qu'on désigne vulgairement sous le nom de *crasses des vieillards.* L'erreur est d'autant plus facile à commettre que ces petites croûtes peuvent se détacher et se reproduire. J'ai examiné quelques-unes de ces productions et je n'ai trouvé qu'un simple épaississement de la couche épidermique; le derme sous-jacent avait conservé son apparence habituelle, sa ténacité, et n'était le siége d'aucune altération apparente. S'agit-il réellement d'une lésion distincte, ou bien n'est-ce qu'un état peu avancé du cancroïde dermique? Je l'ignore, mais je ne suis pas éloigné de croire que ces productions ne soient susceptibles de devenir le point de départ de véritables cancroïdes, au moins au même titre que les condylomes et les verrues.

C. C'est le *cancroïde tubéreux* dont le diagnostic offre le plus d'importance, à cause des nombreuses affections qui, dans l'origine, présentent l'aspect de tubercules. Boyer l'avait compris, et quand il parle des ulcères chancreux du visage, il cherche à établir les dif-

férences qui séparent les boutons malins de ceux qui ne sont pas propres à devenir cancéreux ; mais ainsi envisagée, la question est presque insoluble, parce qu'elle s'applique à la fois à un grand nombre de lésions très-différentes.

C'est à la *verrue acrochordon* surtout que Boyer paraît avoir fait allusion dans son diagnostic différentiel ; il n'est pourtant pas difficile de reconnaître cette petite production : elle se rencontre habituellement aux paupières, au nez et sur le cou, s'attache à la peau par un pédicule rétréci sous forme de collet ; sa consistance est molle et comme celluleuse, sa couleur ne diffère pas sensiblement de celle de la peau voisine ; la surface en est unie, sans écaille d'épiderme, et fréquemment elle donne insertion à quelques poils. Le tubercule du cancroïde n'offre pas cet ensemble de caractères.

Les *tubercules du lupus* sont le plus souvent multiples ; ils sont aplatis, mous, rougeâtres ; leur sommet est terne et comme exfolié ; ils se rencontrent presque toujours chez de jeunes sujets et sont indolents. Le tubercule du cancroïde est à peu près constamment unique, dur, se rencontre chez des personnes âgées ; sa surface est couverte d'une croûte sèche et souvent nacrée ; il est le siége d'un prurit incommode et de quelques picotements.

La *syphilide tuberculeuse* se présente aussi sous forme de tubercules multiples, comme le lupus ; mais elle se distingue du cancroïde, surtout par l'étude des antécédents et par la coïncidence très-habituelle d'autres manifestations syphilitiques.

La *chéloïde* se développe habituellement sur des cicatrices ; elle se présente d'ordinaire sous la forme d'un bourrelet dur, allongé, qui peut offrir des prolongements périphériques : c'est pour ce motif qu'Alibert lui avait donné, dans l'origine, le nom de *cancroïde*. Cette tumeur a une surface unie, s'ulcère *très-rarement* et tardivement ; elle n'offre pas non plus la structure du véritable cancroïde, et par conséquent ne doit pas être confondue avec lui. Il est probable qu'on doit rapprocher de la même lésion les tumeurs fibro-nucléaires (*fibro-nucleated*) de MM. H. Bennett et Paget ; ce

seraient des chéloïdes spontanées dont le tissu aurait une organisation très-imparfaite.

Une fois j'ai pris pour un cancroïde une petite tumeur *hétéradénique* développée dans l'épaisseur même de la peau, au côté gauche du nez. Je rapporte cette observation, parce que les exemples de productions hétéradéniques ne sont pas encore très-nombreux. On sait que les tumeurs de cette nature présentent les caractères de la malignité, et par conséquent appartiennent à la diathèse cancéreuse. J'ignore encore à l'aide de quels signes il est possible de distinguer l'un de l'autre le tubercule cancroïde et la tumeur hétéradénique de la peau ; le microscope seul me paraît devoir trancher la question.

B..... (Joseph), âgé de 59 ans, cultivateur, vient, le 12 février 1859, à l'hôpital de la Pitié, à la consultation de M. Michon, pour un petit bouton qu'il porte au côté gauche du nez.

Aucun antécédent héréditaire. Cet homme jouit habituellement d'une bonne santé.

Le mal a débuté depuis deux ans sous forme d'un petit bouton rosé, comme il est aujourd'hui.

C'est seulement depuis très-peu de temps qu'il s'est formé à la surface une petite croûte jaunâtre. Jamais la partie malade n'a été le siége de douleurs ni de picotements ; quelquefois elle cause un peu de démangeaison.

État actuel. Au côté gauche du nez, à la hauteur de l'angle interne de l'œil, il existe une petite tumeur arrondie, saillante au-dessus de la peau ; elle constitue un peu plus d'une demi-sphère ; profondément elle n'a pas contracté d'adhérence, elle est mobile comme la peau.

Mesurée exactement, on lui trouve 7 millimètres de diamètre.

Sa surface est rougeâtre, couverte d'une croûte sèche, un peu inégale et grisâtre.

Au premier abord, on se demande si l'on a affaire à une tanne ; mais, quand la pellicule épidermique qui la recouvre est enlevée, on trouve le derme à nu, lisse, humide.

Les ganglions parotidiens et sous-maxillaires ne sont pas engorgés.

Le malade revient à la consultation, le 15 février, pour subir la petite opération, qui est des plus simples : la tumeur est circonscrite par deux incisions

qui limitent un lambeau de peau elliptique dans lequel est comprise l'altération. Un morceau de diachylon est appliqué sur la plaie.

Examen de la pièce. La petite tumeur a 7 millimètres de largeur; elle fait au-dessus de la peau une saillie hémisphérique de 4 millimètres.

Sa surface est lisse, humide, mais un peu inégale; à la coupe, elle présente une couleur grisâtre, opaline, avec quelques lignes irrégulières plus foncées.

Ce tissu est très-mou et se laisse dissocier avec la plus grande facilité; il semble se séparer en lobules de volume variable. La surface de la petite tumeur offre un peu plus de ténacité que le centre.

Quand on examine ce tissu au microscope, voici ce qu'on y rencontre :

1° Des noyaux à contour assez net, ovoïdes, pourvus de nombreuses granulations un peu pâles ; presque tous ces noyaux sont sans nucléoles, mais dans quelques-uns on distingue un nucléole très-pâle. A côté de ces noyaux bien accusés, on en trouve quelques autres qui présentent les mêmes caractères, à cela près qu'ils sont d'une pâleur extrême. Les plus gros noyaux ont une longueur de $0^{mm},010$ à $0^{mm},012$, sur une largeur de $0^{mm},006$ à $0^{mm},008$. Un certain nombre, plus petits, n'ont que $0^{mm},006$ sur $0^{mm},004$.

2° Il existe une grande quantité de noyaux qui paraissent libres; d'autres sont agencés sous des formes variées, qu'on peut rattacher à trois groupes.

a. On rencontre un certain nombre de culs-de-sac, arrondis ou ovoïdes, renflés à leur partie moyenne, et notablement étranglés dans le point qui devait leur servir de pédicule. Ces culs-de-sac ressemblent donc à ceux de certaines glandes normales, mais on ne peut y voir de membrane enveloppante spéciale. Ces acini paraissent pleins et sont formés par la juxtaposition de noyaux semblables à ceux qui sont libres. Chacun des acini a de $0^{mm},06$ à $0^{mm},08$ de diamètre.

b. La seconde forme consiste en doigts de gant qui offrent à peu près le même diamètre dans toute leur longueur, et se terminent en cul-de-sac d'un côté, tandis qu'on ne peut voir où se rend leur autre extrémité; on n'y voit point de membrane propre ; ils ont en moyenne une largeur de $0^{mm},08$.

Entre les acini et les doigts de gant, on trouve tous les intermédiaires possibles. L'un des cæcums mesure jusqu'à $0^{mm},38$ de diamètre.

c. Enfin on rencontre des noyaux qui sont groupés sous forme de tubes, ou plutôt de filaments, car ils ne sont pas creux. Ces filaments ont de $0^{mm},016$ à $0^{mm},03$ de diamètre. Quelques-uns paraissent ramifiés, ou bien ils envoient des espèces de diverticules latéraux; sur d'autres, on ne trouve rien de semblable; sur l'un d'eux, on remarque un corps oviforme, très-pâle, contenant un noyau. J'ai vainement cherché à voir comment ces filaments se terminaient; on pouvait

en suivre quelques-uns assez loin sans les voir se terminer en culs-de-sac ; on ne trouvait qu'une extrémité rompue, qui probablement se rattachait aux acini précédemment indiqués.

3° Comme éléments accessoires de la tumeur, on trouvait quelques corps fusiformes et quelques rares faisceaux de tissu conjonctif disséminés.

Cette petite production renfermait très-peu de capillaires.

25 février. Le malade revient à la consultation. La petite plaie a bon aspect ; elle est couverte de bourgeons charnus que l'on touche légèrement avec la pierre infernale.

2 mars. Le malade vient une dernière fois à la Pitié. La petite plaie est presque cicatrisée.

2° *Ulcère cancroïde.*

A cette période, l'affection doit être distinguée des ulcères scrofuleux et syphilitiques et de quelques ulcérations dont la persistance tient à certaines conditions locales.

Les *ulcères syphilitiques* ont quelquefois été pris pour des cancroïdes. C'est presque toujours le chancre induré qui, par l'aspect de son ulcération et l'induration de sa base, a été l'objet de semblables erreurs, surtout quand son siége insolite éloigne tout d'abord l'idée d'un pareil accident.

Les auteurs du *Compendium de chirurgie* parlent d'un cas où le diagnostic offrait de sérieuses difficultés : un traitement mercuriel fut institué malgré les dénégations du malade, et l'apparition d'une roséole et de papules vint bientôt dissiper tous les doutes.

J'ai moi-même été témoin de deux faits qui probablement se rapportent au même sujet; mais, comme dans les deux cas il s'agit d'un diagnostic rétrospectif, je ne donne ces exemples qu'avec réserve. Je me rappelle avoir vu dans le service de M. Ricord un jeune homme de 22 à 23 ans qui venait à l'hôpital pour des accident secondaires précoces, et chez lequel on ne trouvait, par l'interrogatoire et l'examen des organes génitaux et de l'anus, aucune trace de l'accident primitif. Ce malade était intelligent, connaissait la nature des accidents dont il était affecté et n'avait dès lors au-

cun intérêt à tromper. Habitué à explorer toutes les régions, M. Ricord dirigea son attention du côté de la bouche, et remarqua, à la lèvre inférieure, une petite cicatrice linéaire et verticale. Interrogé sur ce qu'il avait eu de ce côté, le malade raconta que, trois mois auparavant, un chirurgien l'avait opéré, par le bistouri, d'un *cancroïde* dont il était atteint depuis un mois environ. M. Ricord ne douta pas que l'opération ne se fût adressée à un simple chancre induré, et il obtint facilement du malade des aveux qui prouvèrent la possibilité d'un accident primitif en cette région. Le second fait offre tant d'analogie avec le précédent qu'il est presque inutile d'en rapporter les détails; je l'ai observé à la consultation de l'hôpital Saint-Antoine, pendant que j'étais interne chez M. Morel-Lavallée. Seulement il s'agissait d'un homme de 55 à 60 ans, qui ne fit aucun aveu.

A la verge, les mêmes difficultés se présentent: aussi l'on comprend pourquoi M. Ricord insiste beaucoup sur le diagnostic différentiel: «Dans les deux cas, dit ce chirurgien, il y a induration; les bords sont taillés à pic, un peu décollés, renversés en dehors, le fond est couenneux. Si la maladie existe depuis plus d'un an et qu'il n'y ait pas eu d'accidents secondaires syphilitiques, on peut dire que ce n'est point un chancre induré, mais un cancer. Toutefois, quand vous aurez à décider entre une maladie de la verge qui va nécessiter le couteau et une autre maladie que vous pourrez guérir avec des pilules, il faut tenter un traitement méthodique et convenable, et ce n'est qu'après cela qu'il faut faire l'opération» (*Gaz des hôp.*, 1841, p. 335.) Lorsqu'il y a phimosis, les difficultés augmentent encore, et il peut devenir nécessaire de débrider le prépuce pour arriver à un diagnostic précis.

Nous savons que le cancroïde marche avec lenteur et ne se présente guère que dans la seconde moitié de la vie: voilà deux caractères auxquels il faut accorder sinon une valeur absolue, du moins une grande importance; si l'on en avait tenu compte, ils auraient

pu épargner une opération au premier des deux malades que j'ai cités.

Les ulcérations qui appartiennent à la période tertiaire de la syphilis et sont la conséquence de la suppuration des gommes et des inflammations spécifiques du système osseux, seront généralement distinguées par leur marche, le peu d'induration de leurs bords, les accidents syphilitiques concomitants ou antérieurs, et par l'action curative de l'iodure de potassium.

Les *ulcères scrofuleux* méritent de nous arrêter un moment. Ce sont surtout les ulcérations accompagnant le lupus qui peuvent être confondues avec le cancroïde, spécialement quand elles siégent aux lèvres et à la région vulvo-anale.

Les ulcères scrofuleux des lèvres occupent plutôt la supérieure que l'inférieure, leur fond est rougeâtre, les bords en sont *mous* et violets; s'ils sont indurés, l'induration n'a pas la consistance qu'on trouve dans la base de l'ulcère cancroïde; ajoutons que le lupus ne s'accompagne d'aucune douleur et se montre de préférence chez de jeunes sujets.

A la région vulvo-anale, M. Huguier a décrit, sous le nom d'*esthiomène,* une affection qui paraît naître souvent sous la dépendance d'une double diathèse : la syphilis et la scrofule. M. Lebert rattache l'esthiomène au cancroïde, opinion qui me paraît peu soutenable, du moins pour plusieurs des variétés décrites par M. Huguier. Comme preuve, je transcris un passage du mémoire de M. Huguier cité par M. Lebert lui-même dans son traité des maladies cancéreuses (p. 677) : « Si le prépuce du clitoris ou les nymphes forment des tumeurs dures, élastiques, volumineuses, et comme pédiculées, qui résistent à l'action des médicaments, et persistent longtemps après la disparition des anciens symptômes de la maladie, mais surtout après l'engorgement ganglionnaire, il faut enlever. Il faut se conduire de la même manière pour les caroncules myrtiformes hypertrophiées et indurées, les plis de l'anus qui ont subi la même altération, ainsi que pour les tumeurs qui se montrent au raphé

périnéal. Ce n'est pas que, le plus souvent et à la longue, toutes ces petites tumeurs ne finissent par s'affaisser, diminuer, devenir souples et douces, etc... » D'autre part M. Huguier raconte que souvent une partie de l'ulcère se cicatrise pendant que la solution de continuité s'accroît d'un autre côté; on comprend que ce ne sont pas les allures habituelles du cancroïde. Le diagnostic de l'esthiomène de la vulve sera fondé sur l'aspect violacé de l'ulcère, l'empâtement mou des bords, sur la marche serpigineuse de l'affection et la possibilité de la guérir par des modificateurs généraux et locaux qui ne suffiraient pas s'il s'agissait d'un cancroïde.

Certains *ulcères* entretenus par une *cause locale* ont pu être confondus avec le cancroïde; c'est au visage que l'erreur est le plus facile à commettre. Le professeur Marjolin rapportait dans ses cours que lorsqu'il était élève à la Charité, dans le service de Boyer, « il vint un paysan qui portait une ulcération calleuse à la paupière supérieure; les ganglions lymphatiques voisins de la parotide étaient engorgés. Boyer, croyant que c'était un cancer de la paupière, résolut de l'enlever; mais, comme le malade était dans un état d'excitation très-prononcé, l'opération fut différée, des sangsues furent appliquées aux oreilles; la diète, les bains de pieds, les applications narcotiques, furent mis en usage, et un mois après la guérison était complète. » (Michon, *du Cancer cutané,* p. 88.) De son côté, M. Rayer a vu chez un adulte « une petite plaie fongueuse, d'apparence cancéreuse, de 6 lignes de largeur environ, située vers le grand angle de l'œil, au-dessous de la paupière inférieure, survenue depuis un mois à la suite de l'excoriation d'un bouton; or sa persistance et son aspect particulier étaient uniquement dus à la malpropreté et à des excitations produites par les ongles du malade, car j'en ai obtenu la guérison dans l'espace d'un mois par les émollients et les bains simples. » (*Traité des mal. de la peau,* t. II, p. 266.) Enfin M. le Dr Herbert de Tillières a vu un fragment de dent logé dans la langue et simulant un cancer de cet organe; un stylet introduit dans l'orifice de l'ulcère vint heurter contre un corps dur qui fut

extrait, et dans lequel on reconnut la moitié de la couronne d'une molaire (Société de chir., 5 septembre 1855).

Je ne puis entrer dans tous les détails de diagnostic différentiel sans m'exposer à reproduire ce que j'ai dit des symptômes du cancroïde ; mais je tenais à citer les faits qu'on vient de lire : ils sont instructifs et montrent quels soins on doit apporter à l'étude de l'affection.

Si le cancroïde à gagné le tissu osseux, on peut le prendre pour une carie ou une nécrose. J'ai vu tout récemment, dans le service de M. Michon, un cas dont le diagnostic n'était pas très-facile ; l'observation m'en a été remise par mon ami, M. Mousteu, interne du service : il s'agit d'un homme de 53 ans, dont la jambe droite présentait à sa partie moyenne un ulcère large à peu près comme la paume de la main, offrant des pertuis qui permettaient d'enfoncer le stylet au milieu de cloaques creusés dans l'épaisseur du tibia ; cet os était très-augmenté de volume et renfermait plusieurs séquestres ; l'ulcère sécrétait un pus séreux et d'une odeur fétide, et sa surface était couverte de granulations grisâtres et saignantes. On pouvait croire à une nécrose du tibia ; pourtant M. Michon diagnostiqua un cancroïde en se fondant sur l'aspect de l'ulcère et sa marche graduelle de la surface vers les parties profondes. L'amputation fut pratiquée, et l'examen du membre vint confirmer la justesse de ce diagnostic.

Dans les cas où l'ulcère cancroïde n'a pas de caractères bien tranchés, il faudrait accorder une grande valeur aux grumeaux caséeux qui assez souvent peuvent être remarqués à la surface de l'ulcération, et dans lesquels on reconnaîtrait sans peine au microscope les éléments épithéliaux.

Je ne crois pas qu'il y ait lieu de faire un diagnostic différentiel entre le cancroïde et l'affection qui a été décrite par quelques chirurgiens anglais sous les noms de *tumeurs verruqueuses développées sur les cicatrices* (John Macpherson) et d'*ulcérations spéciales des cicatrices* (Robert Smith). Cette affection me paraît se rattacher au cancroïde lui-même : elle se produit ordinairement sur des cica-

trices de brûlure, débute sous forme d'une petite tumeur verruqueuse, dure, couverte d'une pellicule épidermique; une ulcération s'établit, gagne de proche en proche et finit par entraîner la mort. On peut voir par cet extrait, emprunté à M. Robert Smith, que ces ulcères ne diffèrent du cancroïde ni par les signes cliniques, ni même par l'étiologie, car nous savons que sur les cicatrices, et en particulier sur les cicatrices de brûlure, le cancroïde n'est pas rare. On peut ajouter que M. Lhonneur en a observé un cas où le microscope a trouvé dans les tubercules des éléments épithéliaux (*De la Kéloïde;* Thèses de Paris, 1856, n° 247).

3° *Cancroïde ganglionnaire.*

Il est rare que le cancroïde occupe primitivement les glandes lymphatiques; les symptômes et la marche ne diffèrent point alors de ce qu'on observe lorsque les mêmes organes sont infectés secondairement, et le diagnostic ne peut être établi qu'à une période assez avancée et par une étude suivie des phases de la lésion.

Bien plus souvent il s'agit de déterminer si un engorgement ganglionnaire coïncidant avec un ulcère cancroïde est le résultat d'une véritable infection ou d'une simple adénite. M. Virchow a observé le gonflement inflammatoire des glandes jugulaires et sous-maxillaires dans le cancroïde des lèvres; mais on doit regarder de pareils faits comme exceptionnels, et lorsque des ganglions engorgés seront découverts, l'infection sera toujours beaucoup plus probable. Par malheur il n'existe aucun signe certain qui permette de différencier ces deux états.

Quand le ganglion infecté est devenu volumineux et commence à contracter des adhérences avec la peau, il est ordinairement le siége de douleurs lancinantes, mais j'ai vu ce symptôme manquer complétement. Au moment où l'ulcération se produit, l'examen microscopique de la matière qui s'écoule montre des éléments épithéliaux

en abondance, et en l'absence du microscope la marche ultérieure de l'ulcération vient lever tous les doutes.

XII. PRONOSTIC.

Puisque le cancroïde est sous la dépendance d'une diathèse, son pronostic doit être examiné à un double point de vue.

I. En tant que manifestation diathésique, c'est une affection grave, puisqu'elle se rattache au groupe des cancers. La marche envahissante de la lésion, sa tendance à infecter les glandes lymphatiques et à produire la cachexie, doivent être prises en grande considération. Toutefois je ne saurais admettre avec M. Schuh que le cancroïde retentisse autant que les autres manifestations cancéreuses sur les ganglions lymphatiques et sur l'économie : il est au contraire de toute évidence que l'encéphaloïde, le squirrhe, et probablement le fibro-plastique, sont des formes plus graves, qui semblent indiquer une diathèse plus active et montrent qu'il faut tenir compte de la structure anatomique pour apprécier le degré de malignité d'une tumeur.

On aurait pu *a priori* regarder comme plus fâcheux les cancroïdes qui se rattachent à une disposition héréditaire : je n'ai pourtant rien vu qui puisse justifier cette opinion. Une femme dont j'ai parlé, et pour laquelle il y avait une hérédité non douteuse, portait depuis dix-huit ans un cancroïde de la paupière inférieure, sans que les ganglions lymphatiques fussent engorgés. Chez une autre malade, le cancroïde, qui occupait encore la paupière inférieure, remontait à six années; il y a deux ans que cette femme a été opérée par M. Richet, et tout dernièrement j'ai appris que la guérison se soutient.

II. Envisagé comme lésion, le cancroïde est sérieux; mais la

gravité de son pronostic est subordonnée à quelques conditions qu'il faut examiner.

Le siége a beaucoup d'influence sur la malignité de la lésion ; aussi l'on doit en tenir compte. D'une façon générale, on peut dire que le cancroïde cutané est beaucoup moins fâcheux que celui des muqueuses ou de leurs orifices; mais, pour chacun de ces appareils, la marche n'est pas identique dans toutes les régions.

C'est aux joues peut-être que l'affection est le plus longtemps compatible avec un état général excellent et progresse avec le plus de lenteur.

Parmi les orifices muqueux, les lèvres occupent le premier rang pour la gravité qu'y revêt le cancroïde, tandis qu'aux paupières la marche est ordinairement très-lente, même dans le cas où la conjonctive est déjà envahie.

Entre tous, le cancroïde de la langue se fait remarquer par sa pernicieuse influence; cette variété est d'un pronostic si fâcheux, que M. Ad. Richard a soutenu à la Société de chirurgie (25 nov. 1857) qu'il n'existait pas dans la science un cas de guérison bien avérée des cancers qui siégent à la langue ou sur les parois de la cavité buccale. Pourtant M. Velpeau, tout en signalant combien le cancer de la langue expose à la récidive, avait cité plusieurs malades opérés par lui, chez lesquels l'affection n'avait pas reparu (*Gaz. des hôp.*, 1843, p. 230). De son côté, M. Chassaignac avait revu dans un état de santé parfaite une malade à laquelle, quatre ans auparavant, il avait enlevé la moitié de la langue pour une affection cancéreuse (Société de chir., 2 février 1848), et, dans la séance où M. Ad. Richard émettait son opinion, M. Chassaignac put rapporter un nouveau cas plus probant, puisqu'il s'agissait d'un malade qui était encore guéri sept ans et demi après l'opération. Il n'en est pas moins vrai que le pronostic du cancroïde de la langue est des plus graves; il est possible que cela dépende en partie des nombreux cordons nerveux et vasculaires autour desquels se trouve une couche de tissu cellulaire qui favorise l'extension du mal.

Après le siége, la forme anatomique de la lésion est l'un des meilleurs éléments de pronostic. J'ai suffisamment insisté sur ce point pour ne pas y revenir, je me borne à rappeler la marche envahissante de la forme dermique.

Il est évident que, d'une façon générale, la gravité est en rapport avec l'étendue de l'ulcère; mais cela n'a rien d'absolu, et il importe beaucoup plus de déterminer s'il y a engorgement des ganglions lymphatiques de la région. Si cet engorgement existe, on doit craindre de voir bientôt paraître une altération profonde de l'économie. A plus forte raison aura-t-on lieu de redouter une terminaison promptement funeste si le malade offre déjà les signes de la cachexie; l'opération elle-même n'est plus possible, puisque l'infection générale ne survient dans le cancroïde qu'à une époque très-avancée, et lorsque la lésion est assez étendue pour que son ablation complète soit impraticable.

Quand le malade a été opéré, la récidive est fréquente; mais nous savons que presque toujours c'est une récidive locale qu'on peut le plus souvent s'expliquer par la destruction incomplète du tissu morbide. Il en résulte que les chances de guérison dépendent beaucoup de l'époque à laquelle l'opération a été faite, des soins qu'on y a apportés et de la région qui en a été le théâtre; un cancroïde opéré de bonne heure, très-largement et dans des tissus où l'on ne craint pas de faire une perte de substance considérable, peut guérir d'une façon durable. Les exemples rapportés par le Dr Chapel, de Saint-Malo, doivent inspirer d'autant plus de confiance, que ce chirurgien a pu suivre pendant longtemps des malades opérés par lui, et dont la guérison ne s'est pas démentie (*Mém. de l'Acad. de Méd.*, t. XX, p. 169). De son côté, M. Bertet, de Cercoux, a cité plusieurs faits où, après de nombreuses années, les malades n'avaient pas eu de récidive (*l'Union méd.*, 1858, p. 191).

Je me borne à constater la curabilité de l'affection; j'aurai bientôt l'occasion de dire dans quelles circonstances il convient de faire l'opération et ce qu'on doit en attendre.

XIII. TRAITEMENT.

§ Ier.

Comme le cancroïde ne guérit pas spontanément et que le traitement médical a jusqu'ici été impuissant à le combattre, il ne reste que cette alternative : détruire la lésion ou abandonner le malade à lui-même.

On sait que parmi les anciens chirurgiens, plusieurs étaient d'avis de respecter ces petits boutons qui marquent souvent le début de l'affection. Par malheur, ces idées sont encore répandues dans le monde et partagées même par quelques médecins qui prennent à la lettre le nom de *noli me tangere*. Cette erreur a les plus déplorables conséquences et amène journellement dans les hôpitaux des malheureux qui sont inopérables à l'époque où ils réclament le secours de la chirurgie.

Je crois, au contraire, qu'on doit opérer de bonne heure, dès qu'un bouton suspect existe quelque part. On ne serait autorisé à retarder l'opération que dans les cas exceptionnels où l'on peut hésiter entre le cancroïde et une manifestation syphilitique : il convient alors de commencer par un traitement spécifique qui sert de pierre de touche et ne tarde pas à fixer sur la nature de la maladie, mais on doit bien se garder de faire sur la plaie des applications irritantes, dont les effets seraient désastreux. Un ou deux mois suffisent pour apprécier la valeur du traitement antisyphilitique, et si le mal ne s'est pas amendé, il faut sans retard avoir recours à l'opération.

Il y a encore une autre circonstance où, à la rigueur, il serait permis d'attendre : si le cancroïde débute chez un sujet d'un âge très-avancé, et dans une région où sa marche est lente, comme à la joue, il est compatible avec une santé excellente et n'a pour ainsi

dire pas le temps de parcourir toutes ses périodes; toutefois l'opération est si légère au début qu'il ne faudrait s'en abstenir que si le malade éprouvait pour elle une grande répugnance, et on devrait la regarder comme indispensable si l'affection avait la moindre tendance à s'accroître.

Quand le cancroïde est à une période plus avancée, s'il ne s'accompagne d'aucun engorgement ganglionnaire et s'il est facile de l'enlever en totalité, l'opération laisse encore au malade d'assez grandes chances de guérison pour qu'il soit urgent de la faire. En supposant même que le cancroïde vînt à récidiver, on aurait procuré au malade plusieurs années d'une existence tolérable, exempte de douleurs et d'inquiétude. D'ailleurs la récidive elle-même n'est pas plus grave que la première manifestation, et comme elle se fait généralement sur place, on peut encore l'atteindre, et par des opérations successives prolonger presque indéfiniment la vie du malade, si même une opération plus radicale que les précédentes n'enraie pas définitivement la marche du cancroïde.

Si le tissu morbide adhère au squelette ou si les ganglions lymphatiques sont infectés au moment où le malade se décide à se faire opérer, ce sont pour la thérapeutique de véritables complications, car le chirurgien n'est plus matériellement sûr de pouvoir enlever toutes les parties atteintes.

Quand il n'y a que des adhérences avec un os voisin, que les ganglions lymphatiques sont encore intacts, et qu'il est possible de détruire toute la portion osseuse altérée, on peut encore espérer une guérison durable.

Il n'en est plus de même dans tous les cas où un engorgement ganglionnaire existe. Si l'infection semble bornée à une ou deux glandes lymphatiques, et que l'état général soit encore bon, l'opération est indiquée, car abandonné à lui-même le malade est voué à une mort certaine. On doit alors se conduire comme si les ganglions augmentés de volume étaient atteints de cancroïde; il faut les enlever, et, portant le doigt dans la plaie, chercher plus profondement,

et dans toutes les directions, s'il existe quelques autres petites tumeurs qui n'auraient pas été reconnues à travers la peau. Cette exploration peut conduire à vider toute une région telle que l'aine ou l'aisselle, opération sérieuse assurément, mais dont la gravité n'entre pas en ligne de compte avec le danger qu'il y aurait à laisser un seul ganglion infecté.

L'avenir seul peut apprendre si l'opération faite dans les conditions précédentes peut donner une guérison radicale; je n'en connais pas d'exemple, et pourtant l'intervention de la chirurgie est encore rationnelle : il n'en est plus de même quand de nombreux ganglions sont manifestement infectés et que le malade présente déjà cet aspect cachectique qui démontre que le cancroïde exerce son influence sur l'économie entière. A ce moment, comme lésion locale, le cancroïde est si étendu qu'il est impossible de le détruire en totalité; et en supposant même qu'on pût y parvenir, l'état général a subi une altération si profonde, qu'une récidive ne tarderait pas à se faire dans le voisinage. Il est triste de rester désarmé en présence d'un mal aussi terrible, et cependant le chirurgien doit s'abstenir de toute opération, puisqu'au prix de cruelles souffrances le malade ne peut acheter une guérison même passagère.

§ II.

Deux méthodes opératoires, le bistouri et les caustiques, sont généralement mises en usage pour la destruction du cancroïde. Comme leur valeur comparative a été diversement appréciée, il ne sera pas inutile de rappeler brièvement les avantages et les inconvénients qu'on leur attribue.

L'instrument tranchant peut s'appliquer à toutes les régions; avec lui, l'opération est rapide. Quelle que soit la profondeur des parties malades, il en atteint d'emblée les limites; quand on reconnaît que ces limites n'ont pas été dépassées, on peut, séance tenante, compléter l'opération, soit avec le bistouri lui-même, soit avec les

caustiques. Le chirurgien donne à la plaie la forme qui lui convient, peut en réunir les bords par première intention, ou, s'il y a lieu, faire immédiatement une autoplastie. A côté de ces avantages, on fait quelques reproches au bistouri : il effraye beaucoup certaines personnes ; aujourd'hui, avec le chloroforme, il est rare qu'on ne puisse triompher des répugnances que les malades éprouvent pour les opérations sanglantes : cet inconvénient n'est donc pas très-sérieux; mais il n'en est pas de même des deux suivants. On a remarqué que l'érysipèle et l'infection purulente s'observent surtout à la suite des opérations faites avec l'instrument tranchant, et c'est pour éviter ces accidents que les chirurgiens modernes s'efforcent dans bien des cas de remplacer le bistouri par des agents qui ont un autre mode d'action. Les caustiques en particulier sont rarement suivis d'érysipèle et de pyohémie, de sorte qu'il y aurait là des motifs suffisants pour les adopter d'une façon générale si l'on n'avait d'autre part rien à leur reprocher.

La cautérisation est une méthode opératoire longue, et qui, faite avec certaines substances, telles que le chlorure de zinc et l'acide arsénieux, fait éprouver au malade une somme de douleurs au moins égale à celle que produit l'instrument tranchant. Malgré ce qu'on a dit de la précision avec laquelle certains caustiques détruisent exactement les tissus qu'on se propose d'atteindre, on ne sait pas au juste dans quelle étendue les parties molles seront mortifiées. Quelques régions ne se prêtent pas à l'emploi de cette méthode : les paupières, parce ce que le voisinage de l'œil fait craindre de le perforer ; les lèvres et la cavité buccale, parce que la substance employée jouit habituellement de propriétés toxiques. Une cautérisation même énergique a souvent beaucoup aggravé le mal. Enfin la cautérisation laisse à sa suite une large perte de substance dont les bords ne peuvent être réunis par première intention et qu'on ne peut immédiatement combler avec un lambeau autoplastique.

Les deux méthodes méritent les reproches qu'on leur adresse ; ce qui fait qu'on n'a pas été d'accord sur leur valeur, c'est qu'on a voulu

adopter l'une d'elles à l'exclusion de l'autre, sans distinguer les cas particuliers.

Un seul principe domine la thérapeutique du cancroïde : *détruire d'un seul coup tous les tissus malades*. Que l'on se serve du bistouri ou des caustiques, si l'on se borne à enlever une partie du mal, l'affection qui jusque-là avait progressé avec une lenteur extrême prend une marche beaucoup plus rapide. Ceci est vrai surtout pour la cautérisation ; Ledran avait déjà remarqué que les caustiques sont une arme à double tranchant : bien ou mal administrés, ils conduisent le cancroïde à une heureuse fin ou le rendent plus rebelle.

Il en résulte qu'on doit exclure de la thérapeutique de cette affection tous les caustiques superficiels ou cathérétiques, et en particulier le nitrate d'argent, si aveuglément appliqué par quelques praticiens sur toute surface ulcéreuse qui ne marche pas franchement vers la cicatrisation.

Les substances escharotiques elles-mêmes n'ont après tout qu'une action restreinte (il est bien entendu que je parle ici des applications caustiques faites sur les surfaces libres et non du procédé spécial que je signalerai plus loin, § IV, p. 153); elles n'atteignent qu'une médiocre épaisseur de tissus et ne peuvent dès lors s'appliquer que sur des cancroïdes au début ou sur ceux qui, bien qu'à une période déjà avancée, ne s'accompagnent pas d'une profonde induration des bords et du fond de l'ulcère. Quand celui-ci repose sur une base dure, profonde et diffuse, la cautérisation doit être rejetée. C'est ainsi que je m'explique les divergences d'opinion de chirurgiens qui pourtant ont bien observé. Le Dr Chapel s'est élevé avec force contre l'emploi des caustiques ; mais ce praticien a pris comme point de départ de son travail le cancroïde de la lèvre inférieure, c'est-à-dire l'un de ceux qui se font remarquer par la tendance à envahir les couches profondes dans une grande étendue. Cette action nuisible des caustiques dans le cancroïde de la même région a été remarquée par bien d'autres praticiens. De son côté, M. Manec a obtenu à la Salpêtrière de beaux succès par la cautérisation. Mais, dans l'hôpital

où ce chirurgien a fait ses expériences, on a presque toujours affaire à des cancroïdes de la partie supérieure du visage, par conséquent il s'agit de cette variété dans laquelle l'ulcère n'est séparé des tissus sains que par une mince couche de parties malades; cette circonstance explique fort bien les résultats satisfaisants obtenus par M. Manec.

Il est donc facile de formuler les indications spéciales des deux méthodes :

I. Les caustiques ne doivent être appliqués que sur le tégument externe; le fer rouge fait seul exception à cette règle.

Ils peuvent être employés à la première période de l'affection, quelle que soit sa forme anatomique, même quand la lésion est située au bord libre des lèvres.

Lorsque l'altération a fait de grands progrès et occupe une large surface, la cautérisation est encore avantageuse s'il s'agit de cette variété dans laquelle la lésion n'est pas profonde, ce qu'on reconnaît au peu d'induration des bords et du fond de l'ulcère. Ce sont les cancroïdes des joues, du nez, du front et des membres, qui dès lors sont le plus favorables à l'emploi des agents caustiques.

II. L'instrument tranchant sera préféré :

Pour les cancroïdes des surfaces muqueuses;

Lorsque la lésion occupe le voisinage d'organes qu'il importe de ménager;

Quand l'ulcère repose sur une base dure, étendue, et dont les limites ne sont pas précises;

Enfin quand il est nécessaire de combler immédiatement la perte de substance pour conserver les fonctions d'un organe.

Ainsi, lorsque la paupière supérieure doit être enlevée en totalité, il est presque indispensable de faire sur-le-champ une autoplastie, sous peine de voir une vive inflammation, développée dans

le globe oculaire, amener la perte de cet organe. Si la lèvre inférieure est altérée dans une grande étendue, on ne doit pas laisser après l'opération une large brèche à travers laquelle la salive s'écoulerait au dehors, ce qui amènerait chez le malade un affaiblissement extrême.

III. Quelquefois on a combiné les deux méthodes : le professeur A. Dubois faisait d'abord l'excision des tissus indurés, et, trois ou quatre jours après l'opération sanglante, il cautérisait la surface de la plaie avec la pâte arsenicale. Ce procédé, auquel A. Bérard avait reconnu des résultats avantageux, échappe au principal reproche que j'ai fait à la cautérisation, puisqu'il permet une destruction profonde, tout en mettant à l'abri des accidents consécutifs à l'emploi du bistouri; on pourrait donc l'appliquer à quelques cas spéciaux.

IV. Un procédé de cautérisation qui consiste non pas à attaquer la tumeur elle-même, mais à la cerner de toutes parts avec la substance caustique, a été employé depuis quelques années par MM. Girouard et Maisonneuve. Cette manière d'agir est rationnelle, car elle permet de détacher des masses volumineuses de tissus morbides. Malheureusement il est difficile de l'appliquer dans certaines régions où l'on doit craindre la blessure d'organes importants; elle laisse, à la chute de l'escharе, une perte de substance que la nature mettra beaucoup de temps à combler; et puis, s'il est possible de reconnaître l'étendue dans laquelle le derme est affecté, la détermination des limites profondes n'est pas aussi facile, et l'on court risque de laisser sur place une partie de la tumeur, inconvénient qu'on a plus de chances d'éviter quand on se sert du bistouri.

V. Il reste enfin à rappeler l'écrasement linéaire de M. Chassai-

gnac, moyen précieux dans les régions où le chirurgien craint des hémorrhagies sérieuses et difficiles à réprimer ; son emploi est surtout indiqué quand on a affaire aux cancroïdes de la langue et du col utérin.

§ III.

Nous savons qu'il faut du premier coup détruire tout le mal. Une circonstance sur laquelle j'ai beaucoup insisté, parce qu'elle est de première importance, rend difficile l'application de ce principe : c'est la diffusion du cancroïde. On doit toujours l'avoir présente à l'esprit, puisque la fréquence des récidives locales tient à ce que les irradiations de la tumeur n'ont pas été complétement détruites.

Opérer *de bonne heure et très-largement*, voilà les deux conditions les plus favorables pour obtenir une guérison définitive. Que l'on se serve du bistouri, des caustiques ou de l'écraseur, il faut d'abord explorer avec le plus grand soin les environs de la tumeur, pour reconnaître les parties qui commencent à s'altérer, et alors même qu'on a déterminé ces limites apparentes, on doit bien au delà porter la destruction. Le Dr Chapel a insisté sur ce point, et les succès qu'il a obtenus montrent les avantages d'une pareille conduite.

Pour apprécier l'étendue de la tumeur, on doit successivement examiner les couches superficielles et profondes. Du côté de la peau, il faut tenir compte des moindres saillies, de la rougeur qui avoisine le cancroïde ; mais il faut surtout prendre en considération les caractères de l'épiderme, parce qu'ils donnent une idée assez exacte de l'altération cutanée. Des écailles larges ou furfuracées, un épaississement de la couche épidermique, annoncent que la peau sous-jacente est malade. En d'autres points, l'épiderme n'est pas épaissi ; mais, si on le lacère avec la pointe d'une aiguille, et qu'avec une pince on saisisse l'un des bords de la déchirure, on

peut en décoller facilement une lamelle, ce qui permet d'affirmer que le derme sous-jacent est déjà très-altéré.

Par le toucher, on doit s'enquérir des moindres prolongements qui, sous formes d'éperons, s'avancent dans l'épaisseur des tissus et révèlent la marche de la lésion. En se fondant sur les connaissances anatomiques, on ne tardera pas à reconnaître que ces irradiations suivent de préférence les espaces celluleux. Il suffit de se reporter à ce que j'ai dit (page 52 et suiv.) au sujet de la lèvre inférieure, pour comprendre les conséquences thérapeutiques qui en découlent : la lésion ne se manifeste sous forme de tumeur qu'à une époque très-éloignée de son début, et l'on doit croire que l'altération se continue bien au delà des tissus indurés, dans la direction des traînées celluleuses, ce que démontrent les recherches anatomo-pathologiques et le siége occupé par la plupart des récidives.

Un grand nombre de caustiques ont été proposés contre le cancroïde, mais on ne doit accepter que ceux dont l'action est énergique et profonde : la pâte de Vienne, l'acide sulfurique, le chlorure de zinc, l'acide arsénieux, le fer rouge, sont à peu près les seuls qui soient actuellement mis en usage; je dirai quelques mots de chacun d'eux, sans entrer dans les détails de la médication caustique.

La pâte de Vienne a l'avantage d'agir avec rapidité et n'est pas très-douloureuse; elle peut donc être employée dans un grand nombre de cas, d'autant plus que son action est assez régulière. Je rapporterai pourtant un fait singulier dont j'ai été témoin. Un homme de 50 ans environ, entré en 1858 dans le service de M. Morel-Lavallée, à l'hôpital Saint-Antoine, portait un cancroïde papillaire à la face dorsale de la main droite. Deux fois une épaisse couche de pâte de Vienne fut appliquée, sans que le cancroïde fût profondément modifié; et pourtant le caustique n'était pas de mauvaise qualité, puisque tout autour de la production, il avait creusé dans les parties saines une rigole profonde. M. Morel-Lavallée fut contraint d'enlever la tumeur avec le bistouri. Je ne sais ce qui a

pu faire échouer cette cautérisation; doit-on voir la cause de l'insuccès dans l'épaisse couche d'épiderme qui recouvre habituellement les papilles hypertrophiées? Mais on sait que la pâte de Vienne agit fort bien à travers l'épiderme. Cependant, toutes les fois qu'on y aura recours, il sera au moins prudent de détacher les croûtes et les écailles d'épiderme, après les avoir ramollies à l'aide d'un cataplasme ou de quelques gouttes d'huile.

L'acide sulfurique est un puissant moyen de destruction; mais on ne doit pas l'employer à l'état liquide, parce qu'il peut fuser au loin. En l'associant au safran, au charbon, ou à la poudre de garance, il est facile de faire une pâte qui s'applique sur les surfaces les plus irrégulières et limite bien son action. La pâte sulfo-safranique, de M. Velpeau, a été expérimentée un assez grand nombre de fois pour qu'on ne puisse en nier les résultats avantageux. L'acide nitrique, proposé par M. Rivallié, et solidifié avec de la charpie, a des propriétés aussi puissantes.

Le chlorure de zinc, à l'état de pâte de Canquoin, est un caustique très-énergique, et dont l'action est précise, mais lente, et extrêmement douloureuse. Pour augmenter son énergie, on l'associe quelquefois au chlorure d'antimoine. Malgré ses inconvénients, la pâte de Canquoin est l'un des caustiques les plus utiles, et celui dont l'usage est le plus général dans le traitement du cancroïde.

Il est difficile d'accorder à l'acide arsénieux une action spécifique, comme l'admet M. Manec; cette substance agit probablement au même titre que plusieurs autres caustiques, tels que l'acide sulfurique et le chlorure de zinc. Du reste, l'acide arsénieux n'est pas sans inconvénients et sans dangers : il ne cautérise qu'avec lenteur, et les douleurs qu'il fait éprouver sont tellement vives, que pendant six ou huit jours les malades sont complétement privés de sommeil. Il faut ajouter qu'une certaine quantité d'acide arsénieux est absorbée, de sorte que si la surface de l'ulcère est étendue, il est prudent de n'en cautériser qu'une partie à la fois, sous peine de voir survenir des accidents sérieux, et même la mort; si le can-

croïde n'a pu être détruit en une seule fois, c'est une quinzaine de jours plus tard qu'une nouvelle application de pâte arsenicale pourra être faite. Enfin, si l'on a d'abord excisé les parties molles, comme le proposait Antoine Dubois, c'est trois ou quatre jours après cette opération préliminaire que la préparation arsenicale doit être appliquée. Entre toutes les formules qui ont été données, on doit préférer, à cause de son énergie, celle de frère Côme, modifiée par M. Manec; en voici la composition :

Acide arsénieux	1,50
Cinabre	7,50
Éponge calcinée	3,75

Il suffit d'ajouter à cette poudre quelques gouttes d'eau pour en former une pâte, dont on place une couche de 2 millimètres d'épaisseur, et qu'on recouvre d'un morceau d'amadou.

L'an dernier, M. Sédillot a adressé à l'Académie des sciences (séance du 25 juillet 1859) une note sur le traitement des cancroïdes par l'application du cautère actuel. M. Sédillot croit que ce moyen donne des résultats plus sûrs que l'excision, à cause de la production d'un tissu fibreux accidentel, dense, peu vasculaire, et réfractaire aux modifications morbides. On sait combien il est difficile de détruire avec le fer rouge une épaisseur considérable de tissus : lorsqu'un cautère rougi à blanc est appliqué sur des parties vivantes, la vaporisation rapide des liquides enlève une masse énorme de calorique et refroidit bien vite l'instrument. Si l'on continue l'opération, il se forme sous le cautère une couche sèche, carbonisée, qui conduit très-mal la chaleur et protége les parties sous-jacentes. Il en résulte que le fer rouge ne peut être employé que lorsqu'il s'agit de lésions superficielles; encore faut-il se servir de cautères volumineux, et les porter plusieurs fois dans la même séance sur la région malade. Quant au tissu fibreux qui se forme à la suite de ces opérations, il ne met pas le malade à l'abri des

récidives, puisque nous avons vu les cicatrices accidentelles de brûlure être souvent le point de départ du cancroïde.

Je n'aurais aucune confiance dans le nitrate d'argent, même par la méthode qu'a proposée M. Sichel. Cette méthode consiste à enfoncer profondément, et avec une assez forte pression, le crayon d'azotate d'argent, dans un ou plusieurs endroits de la surface ulcéreuse. Il se produit une eschare qu'on a le soin d'enlever par une traction un peu brusque, le surlendemain de la cautérisation, ou même le lendemain, si le tissu morbide à détruire a beaucoup d'étendue en largeur et en profondeur. M. Sichel a cité en faveur de sa méthode quelques faits, dont le plus probant, suivant lui, est un cas où « le grand angle de l'œil droit était entouré de tubercules d'épithélioma larges et ovalaires, pour la plupart confluents, et en partie profondément ulcérés, menaçant d'une prompte destruction la commissure interne. Le sujet était une ouvrière de 32 ans, autrefois scrofuleuse, et encore actuellement d'une constitution lymphatique au plus haut degré. Un traitement persévérant par la cautérisation profonde et réitérée, accompagnée d'une médication antiscrofuleuse, a amené une guérison complète et radicale, qui depuis cinq ans ne s'est pas démentie. » Pourtant, dit M. Sichel, j'ajouterai que les tubercules cancroïdes existant au commencement du traitement n'ont pas disparu, mais aucun d'eux ne s'est plus ulcéré; il y en a même qui ont diminué (*Gazette hebdomadaire*, 1858, p. 149).

Peut-être s'agissait-il là d'un lupus; dans tous les cas, le nitrate d'argent me paraît un caustique trop superficiel, et dès lors trop dangereux, pour qu'on puisse s'en servir contre le cancroïde.

Quand on emploie le bistouri, on doit encore largement détruire toutes les parties malades; il faut donc subordonner le procédé opératoire à l'étendue présumée de la lésion. Trop souvent, pour enlever à la lèvre inférieure un lambeau en forme de V, et réunir les bords de la plaie par la suture, on a été conduit à respecter quelques parties suspectes qui sont bientôt le point de départ d'une récidive.

Dès que l'ablation du cancroïde a été faite, on doit examiner la

pièce, la couper en divers sens pour voir si l'on ne découvrira point de ces traînées blanches qui s'étendent quelquefois fort loin dans le tissu cellulaire. Il faut même s'assurer de l'état de la peau, chercher si l'on peut détacher l'épiderme sur les limites de la partie enlevée, et si le derme correspondant est friable, ce qu'on peut facilement reconnaître en le disséquant dans une faible étendue, et le tiraillant avec une pince.

Si les limites du tissu malade n'ont pas été dépassées, on peut compléter l'opération soit en reportant le bistouri au niveau des points dont l'altération est reconnue, soit en faisant, quelques jours plus tard, l'application d'un caustique.

§ IV.

Il me reste à dire quelques mots d'une méthode opératoire sur laquelle on a fondé de grandes espérances, c'est l'autoplastie.

Quelques auteurs ont cru modifier ainsi la vitalité de la peau et prévenir les récidives ; malheureusement le succès n'a pas répondu à leur attente, et j'ajoute qu'on devait prévoir ce qui est arrivé. Je ne prends qu'un seul fait comme exemple : M. Chassaignac a vu un malade qui, opéré d'un cancroïde de la paupière inférieure, revint, sept mois après, avec un fongus gros comme une petite noix ; cette tumeur occupait le grand angle de l'œil, mais avait respecté le lambeau à l'aide duquel on avait réparé la paupière enlevée (*Mémoire sur l'autoplastie faciale*, in *Mémoires de la Société de chirurgie*, t. III, p. 3).

Puisque la récidive du cancroïde se fait presque toujours sur place et n'est habituellement que la continuation de la tumeur primitive, il est évident qu'elle doit se manifester dans les tissus qui avoisinaient le mal, et non dans un lambeau emprunté à des parties saines. Si le lambeau autoplastique est envahi lui-même, ce ne peut être que beaucoup plus tard, par suite des connexions nouvelles qu'il a contractées avec des tissus déjà malades. L'autoplastie

offre pourtant des avantages, mais ils sont indirects. J'ai dit qu'elle permettait de rétablir les fonctions de certains organes : la paupière supérieure et la lèvre inférieure sont, pour ce motif, les deux régions où elle est le mieux indiquée. D'autre part, M. Michon a fait remarquer (*Revue médico-chirurgicale de Paris*) que l'autoplastie de la face est une ressource précieuse, grâce à laquelle on ne craint pas de faire une perte de substance étendue, dans bien des cas où sans elle on aurait hésité.

On doit conserver, dans le traitement du cancroïde, une méthode qui permet de faire de la chirurgie réparatrice, en même temps qu'elle donne à l'opérateur toute latitude pour la destruction complète du mal.

Fig 1



Fig 2

Fig 3

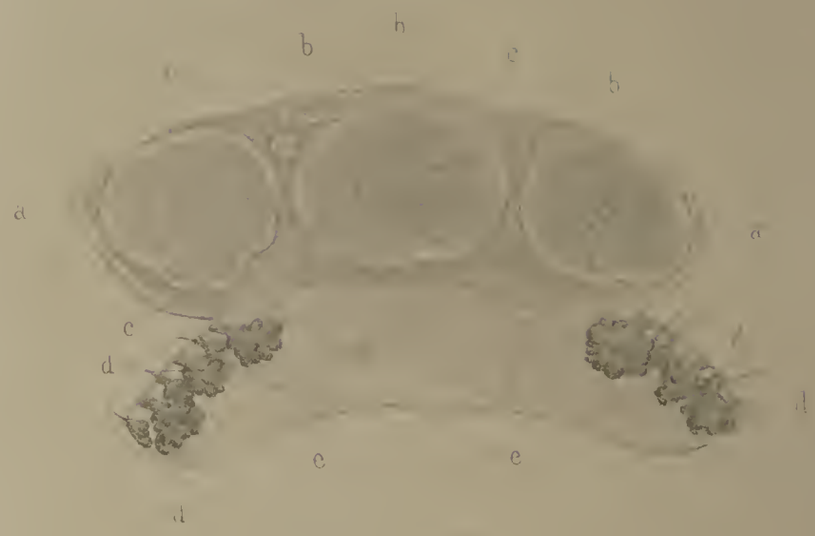

Fig 4

Fig 5



A [illegible]

P. a Kerbauer [illegible] lap del.

EXPLICATION DE LA PLANCHE.

Fig. 1. — Altération initiale du cancroïde dermique (voy. p. 22 et 23) : matière amorphe très-granuleuse, d'apparence fibroïde, contenant des gouttelettes huileuses.

Fig. 2. — Altération plus avancée du derme cutané : le tissu est converti en matière amorphe, fibroïde, infiltrée de gouttelettes huileuses et d'éléments épithéliaux (noyaux et petites cellules rondes ou ovoïdes).

Fig. 3. — Coupe demi-schématique de la petite tumeur dont la description est donnée p. 31 et suiv. ; grossissement de 4 diamètres.

a. Peau qui recouvre la tumeur ;

b. Lobules constitués au centre par des aréoles contenant des cellules épithéliales et à la périphérie par une couche fibroïde et granuleuse ;

c. Cloisons intermédiaires formées par le tassement du tissu conjonctif en faisceaux parallèles ;

d. Glandes sébacées hypertrophiées, au voisinage de la tumeur ;

e. Tissu conjonctif normal.

Fig. 4. — Un fragment de lobule de la tumeur précédente ; grossissement de 17 diamètres.

a. Aréoles affectant la forme polygonale par suite de la pression réciproque de leurs parois ; ces aréoles s'aplatissent de plus en plus à mesure qu'elles approchent de la périphérie, et sont remplies de cellules épithéliales qu'on ne peut distinguer les unes des autres, à cause du faible grossissement.

b. Couche fibroïde servant de membrane limitante aux aréoles ;

c. Plus extérieurement, couche amorphe, à peine fibroïde, et très-finement granuleuse.

Fig. 5. — Altération des fibres musculaires dans le cancroïde.

a. Fragment de faisceau primitif infiltré de fines gouttelettes huileuses ;

b. Autre faisceau, contenant des noyaux épithéliaux entre les fibres primitives.

QUESTIONS

SUR

LES DIVERSES BRANCHES DES SCIENCES MÉDICALES.

Physique. — Des leviers, des propriétés spéciales de chaque genre de leviers; exemples tirés de l'anatomie.

Chimie. — Des carbonates de potasse.

Pharmacie. — De la composition des sucs acides retirés des fruits; par quels procédés obtient-on ces sucs, et comment procède-t-on à leur clarification? De la différence qui existe entre ces sucs avant et après leur clarification; par quels procédés les conserve-t-on?

Histoire naturelle. — Caractères de la famille des rutacées.

Anatomie. — Des différences de forme et de capacité de la vessie dans les différents sexes; à quoi sont-elles dues?

Physiologie. — Exposer la théorie de l'effort.

Pathologie interne. — Des moyens de reconnaître pendant la vie les divers états anatomiques que les reins peuvent présenter.

Pathologie externe. — Diagnostic différentiel des tumeurs de l'aine.

Pathologie générale. — Des maladies qui peuvent affecter le type intermittent.

Anatomie pathologique. — Des fractures en général (conséquences pratiques).

Accouchements. — Des lésions du périnée produites pendant l'accouchement.

Thérapeutique. — Du traitement thermal contre quelques accidents de la syphilis.

Médecine opératoire. — Du traitement des pseudarthroses.

Médecine légale. — De l'appréciation de l'état mental en des cas de folie générale ou manie.

Hygiène. — Des vapeurs que dégage dans l'air la combustion des matières employées pour le chauffage.

Vu, bon à imprimer.

GOSSELIN, Président.

Permis d'imprimer.

Le Vice-Recteur de l'Académie de Paris,

ARTAUD.